

CASO CLÍNICO 2

Nicolás Agustín Traversi (1728)

4º grado Medicina UMH

Hospital General Universitario Alicante

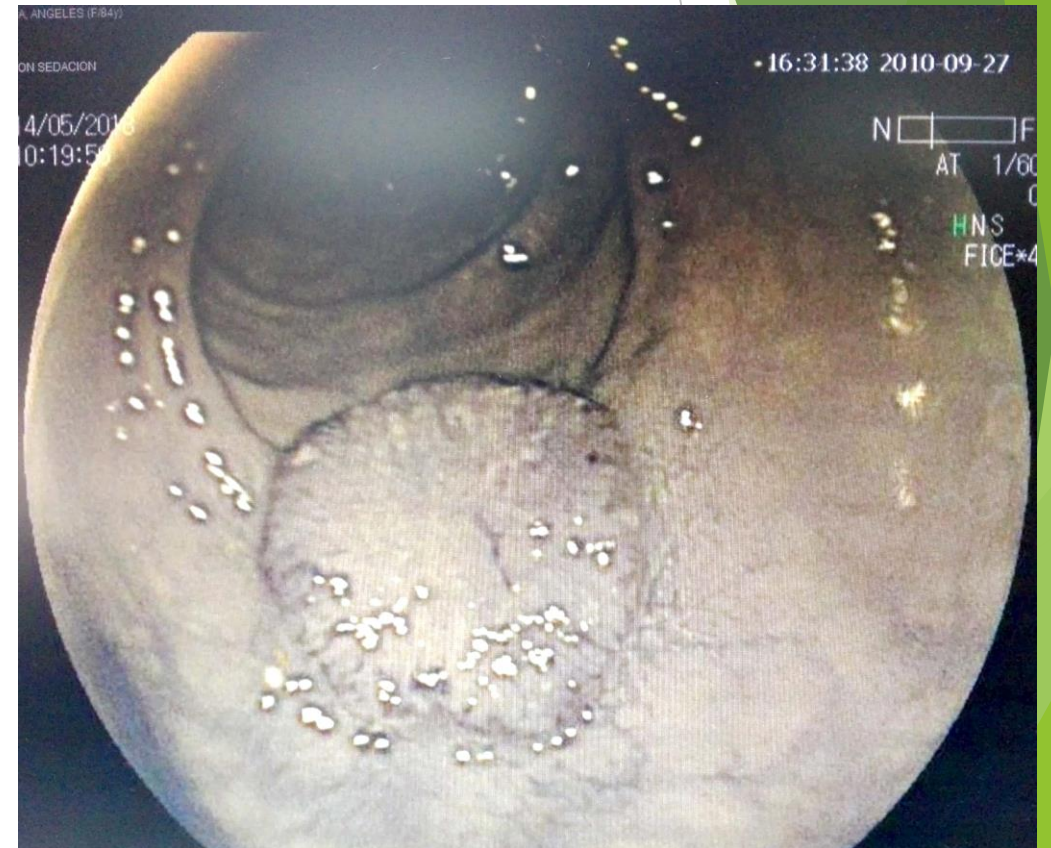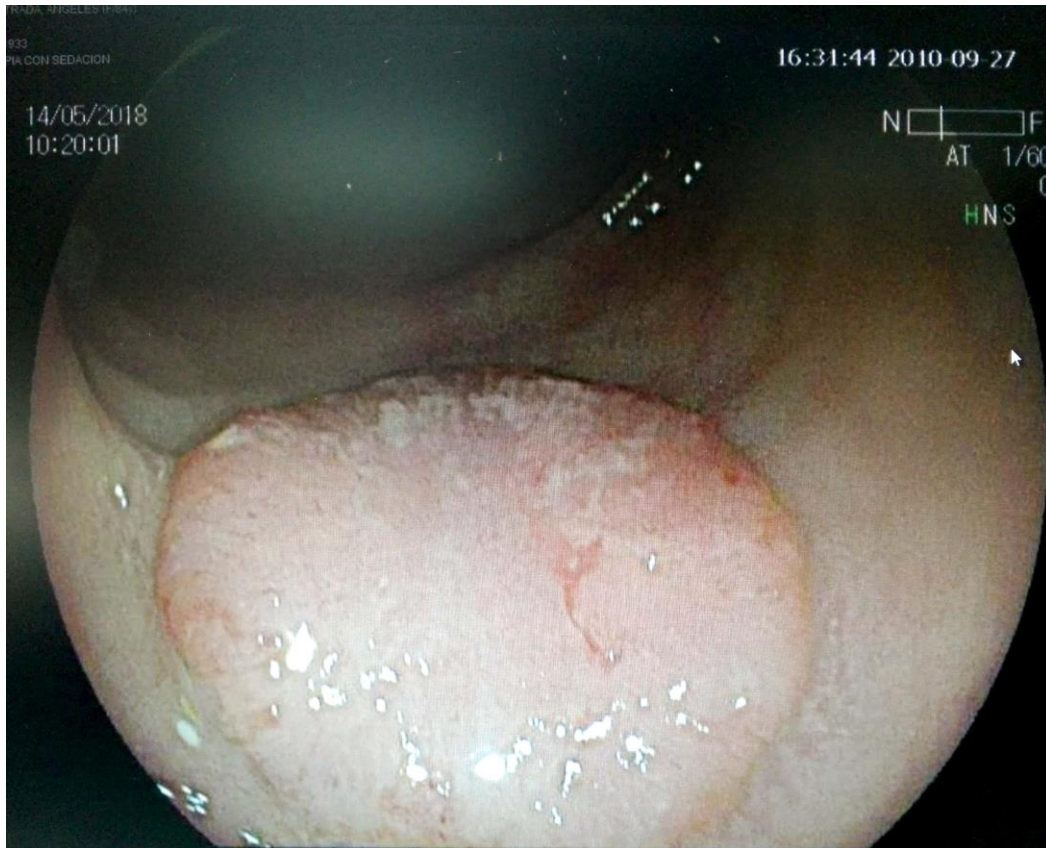
Aprobado por: dr. Jose María Palazón



Clínica actual y antecedentes

- ▶ Mujer de 85 años ingresa a causa de melenas de 3 semanas de evolución.
- ▶ No RAMc, HTA, DM tipo 2, DLP
- ▶ Niega hábitos tóxicos
- ▶ Antecedentes: ACV 2007 con pérdida de fuerza en mano derecha. Enf Alzheimer. Fx vertebral antigua.
- ▶ TTO habitual: atorvastatina, metformina, bipreterax, pantecta, adiro, reminyl
- ▶ Exploración física: No dolor abdominal, náuseas, vómitos ni sde constitucional. Ctes: t^a 35,6° C; FC: 76 lpm; sat O2: 97%. Consciente, desorientada (Alzheimer avanzado de base). Eupneica. Abdomen blando, no doloroso, sin masas ni megalias. MMII: no edemas ni signos de TVP. Tacto rectal: dedil sin restos de heces ni sangre. SNG: agua de lavar carne

Imágenes colonoscopia



Resolución:

- ▶ Lesión polipoidea sugestiva de neoplasia: sobreelevada con signos infiltrativos alrededor de 35-40 mm. A la espera de resultados de biopsia.