



# DIAGNÓSTICO POR IMAGEN

---

RAQUEL ROMERO LORENZO (Nº EXP 1508)

BANCO IMÁGENES TALLERES INTEGRADOS III

GINECOLOGÍA Y OBSTETRICIA- HOSPITAL GENERAL UNIVERSITARIO ALICANTE

TUTOR: DR. JUAN CARLOS MARTÍNEZ ESCORIZA

# Historia clínica

---

Mujer de 58 años de edad que acude a consulta por **dolor y sangrado vaginal**, así como sensación **de bulto y presión** dentro de la vagina de 1 año de evolución. Refiere **disuria, nicturia, plaquiuria, incontinencia urinaria de urgencia** e **ITUs** de repetición. Refiere **estreñimiento**.

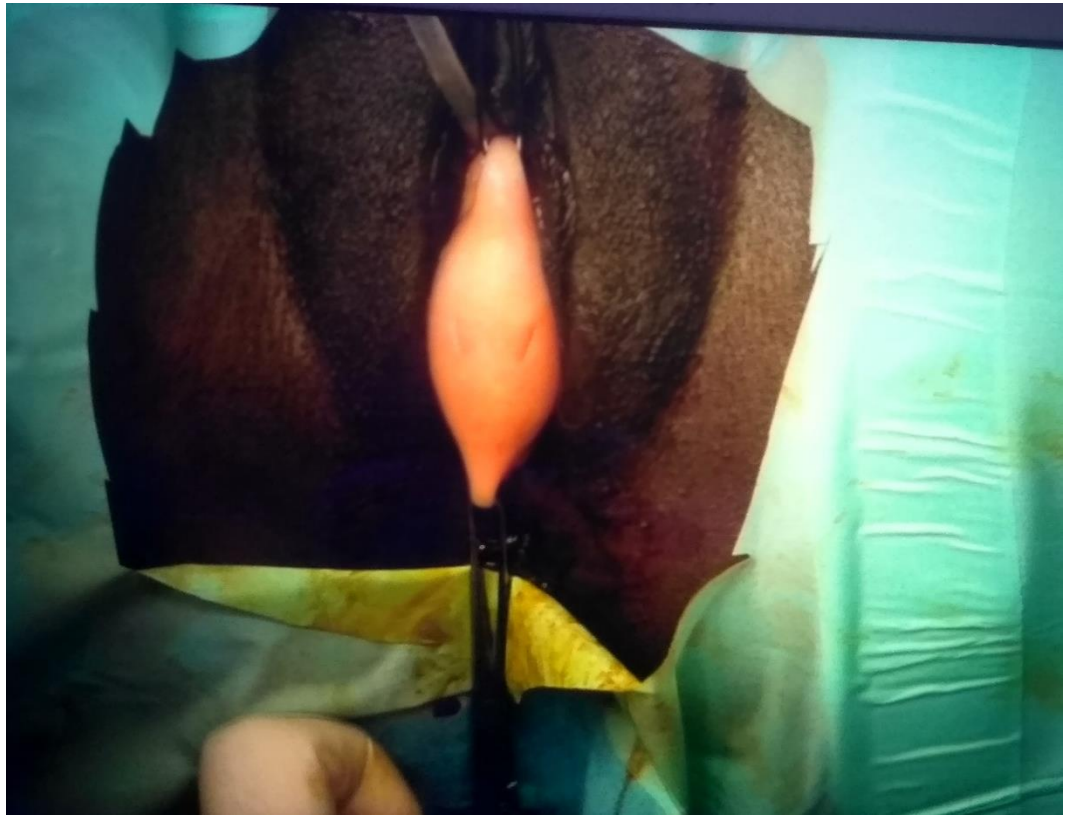
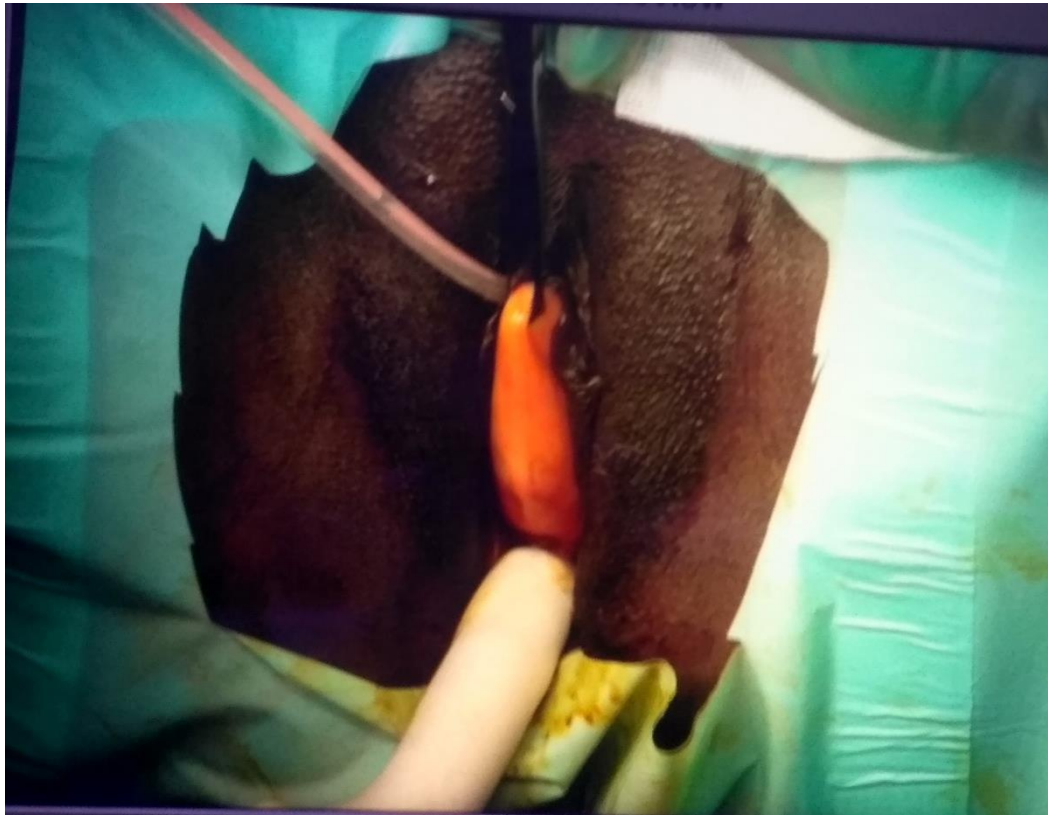BEG, normocoloreada y consciente en las 3 esferas. Tª 37°C, TA 130/80 mmHg, FC 80lpm FRP: 16 rpm. **FO: 2-2-0-0-2**.

Exploración ginecológica: **prolapso uterino grado IV** y **cistocèle grado III**. Pequeña erosión por roce en horquilla vulvar. Cérvix sin lesiones ni laceraciones. Reflejos perineales conservados. Valsalva (-) en posición de litotomía. Cuerpo perineal disminuido. Hiato urogenital amplio.

**Antecedentes:** No RAMc, no HTA, no DM, no DLP. No hábitos tóxicos. **Infecciones urinarias de repetición**.

# Exploración física

---



# Diagnóstico y plan terapéutico

---

- Prolapso uterino grado IV
- Cistocele grado III

Plan terapéutico: intervención quirúrgica

Postoperatorio: ibuprofeno, reposo relativo, no levantar peso, no realizar esfuerzos, evitar estreñimiento, abstención de relaciones sexuales y realizar lavados genitales 1 vez al día.