



CASO GINECOLOGIA

Talleres integrados IV (2017-18)

Aprobado por : Dra. Maria José García Teruel

Realizado por : Luis Carlos Matos Rastrojo 2029

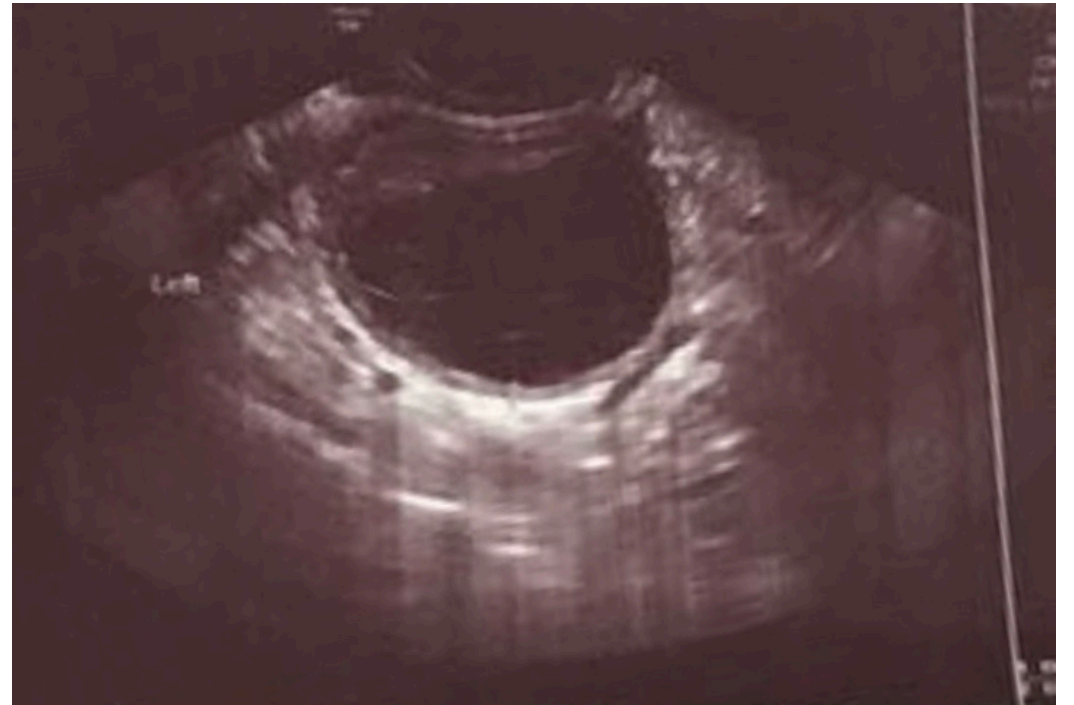
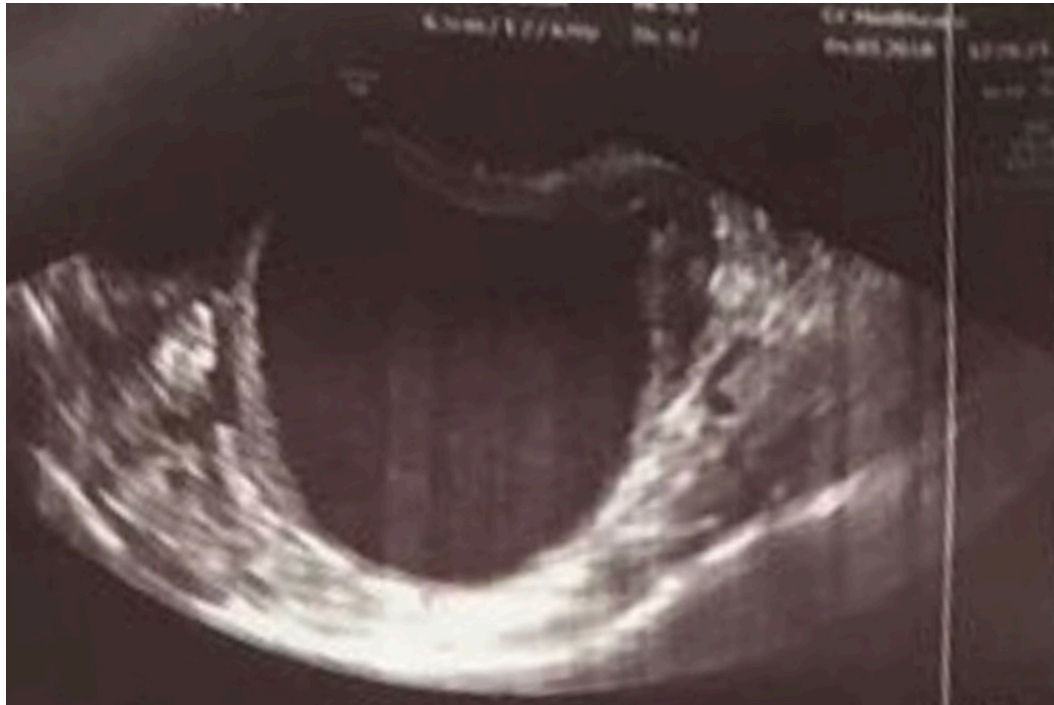Hospital General de Elda.

UNIVERSIDAD MIGUEL HERNANDEZ DE ELCHE

RESUMEN DEL CASO

- **MC:** dolor en flanco derecho
- **AP:** No RAMc, No HTA, No dm, No DLP, No hábitos tóxicos, no antecedentes quirúrgicos.
- **Enfermedad actual:** Mujer de 27 años que es derivada por su MAP a URG con dolor en hemiabdomen derecho desde la noche del 3.4.18. que se irradia a zona lumbar, asociado a nauseas. No fiebre, deposiciones normales. No sd miccional, FUR +/- 15.2.18. Refiere ciclos irregulares. Ultima relación previa a la FUR.
- **Exploración física:**
 - Cte. vitales normales, BEG, NH, NN, Piel y mucosas normocoloreadas.
 - Cyto. No adenopatías yugulares. No signos de focalidad neurológica.
 - AC: rítmica sin soplos AP: MUC, sin ruidos patológicos
 - ABD: Blando y depresible, doloroso a la palpación difusa mas localizado en flanco derecho y FID con defensa (hipertenso) . Blumberg +. PPR - bilateral

ECOGRAFIA



Resolución

- ECOGRAFIA confirmó quiste ovárico de 7 cm.
- Se programo quistectomía por laparoscopia por la edad de la paciente y con voluntad de tener hijos.