

TALLERES INTEGRADOS III

CASO CLÍNICO CARDIOLOGÍA



Ana Marín Peñalver (1495)
Hospital Universitario de San Juan
Aprobado por el Dr. Bertomeu
Curso 2017-2018

CUADRO CLÍNICO

Mujer de 45 años que ingresa de forma programada por episodios de períodos cortos de taquicardia. Episodio documentado en noviembre de 2017 a 180 lpm acompañado de sensación de palpitaciones en el cuello y ansiedad. Actualmente, no otra sintomatología acompañante.

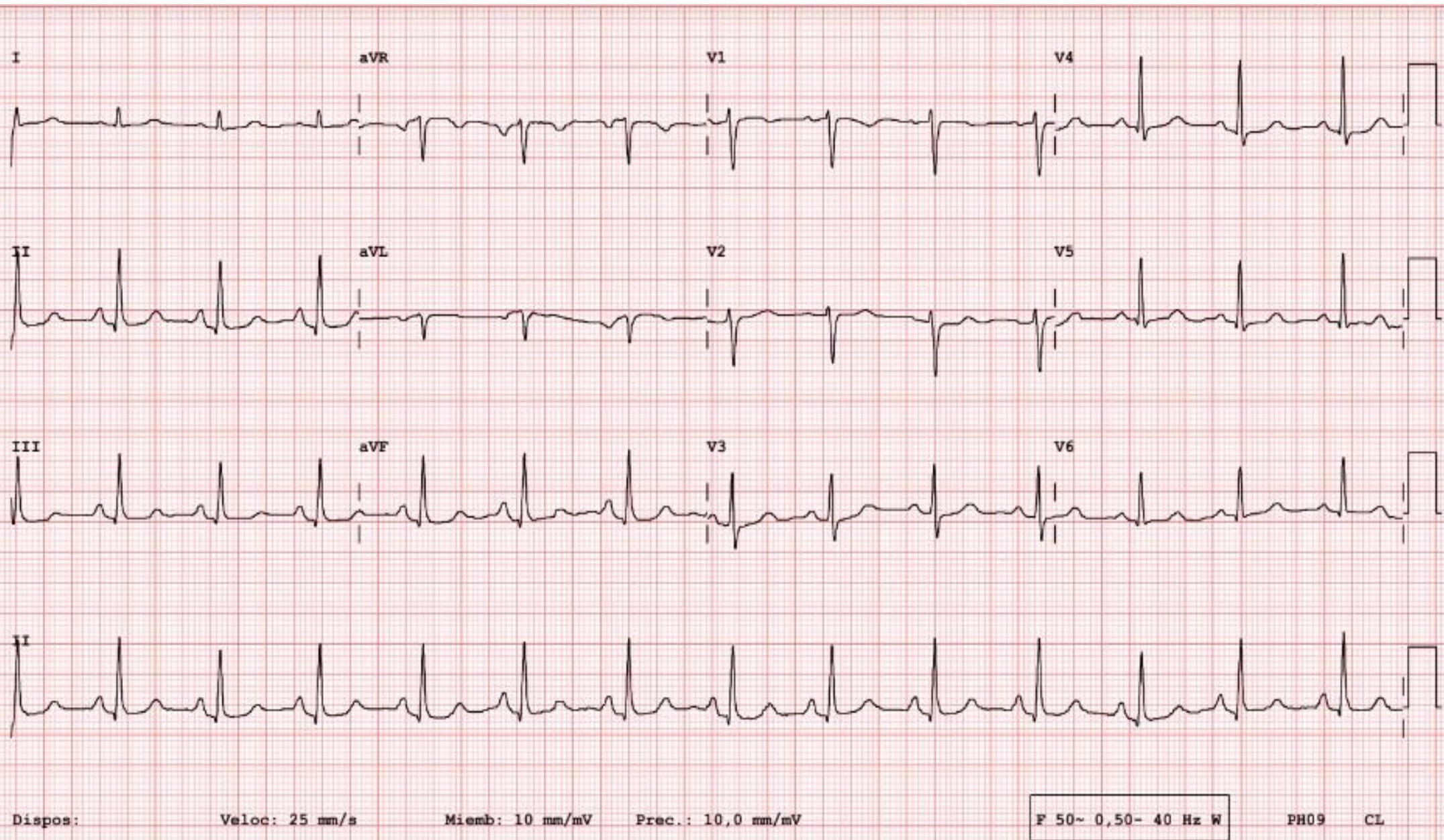
☐ Antecedentes Personales

- RAM a betalactámicos
- No DM; HTA; no DLP. Tabaquismo activo de 10 paquetes/año
- TTO: bisoprolol(2,5 mgr).

☐ Exploración Física

- TA 140/85 mmHg; FC 66 lpm
- Cuello: no ingurgitación yugular.
- A. Pulmonar: MVC. No crepitantes ni sibilantes.
- A. Cardíaca: anodina, no se auscultan soplos.
- Abdomen: blando y depresible. Peristaltismo conservado.

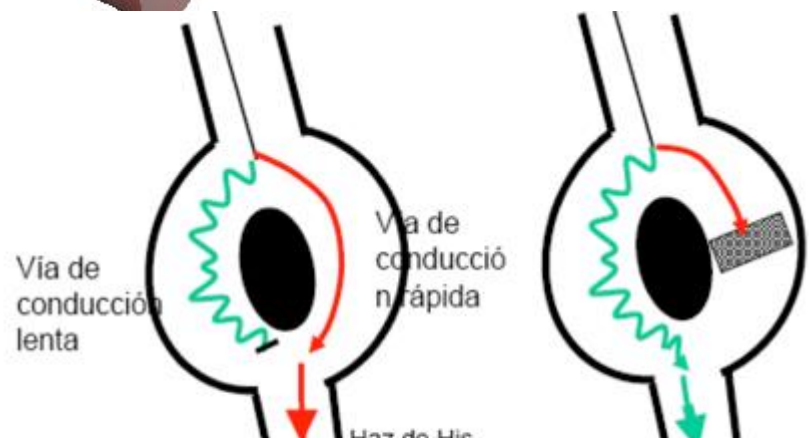
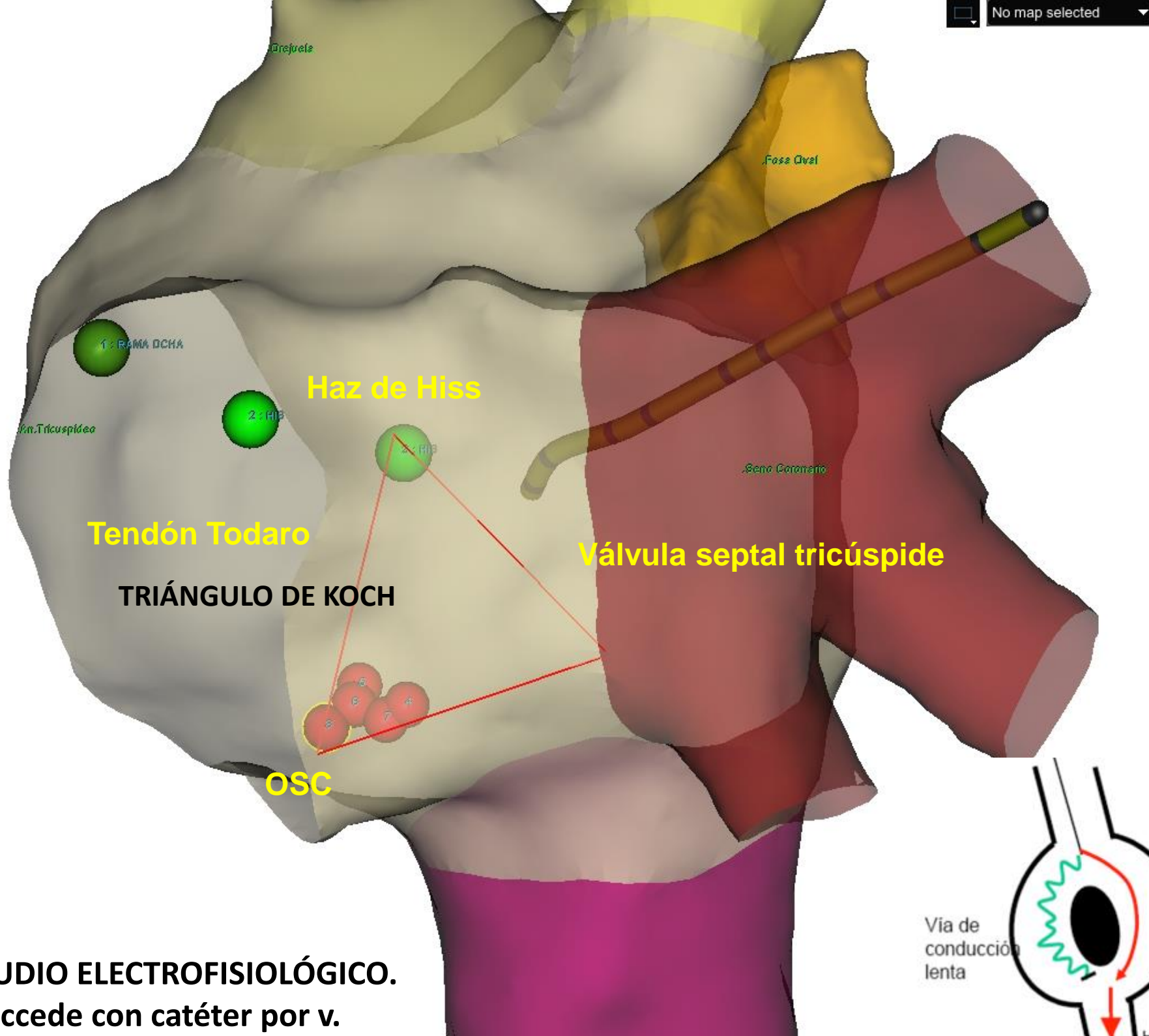
ELECTROCARDIOGRAMA



Ritmo sinusal a 66 lpm

QRS estrecho, con eje semivertical, de configuración normal

Repolarización sin alteraciones



UDIO ELECTROFISIOLÓGICO.
ccede con catéter por v.

TAQUICARDIA POR REENTRADA INTRANODAL TÍPICA

**TTO: ESTUDIO
ELECTROFISIOLÓGICO + ABLACIÓN
de la vía lenta**



recidivas es inferior al 2%, consideramos PACIENTE CURADO