

CASO CLÍNICO CARDIOLOGÍA

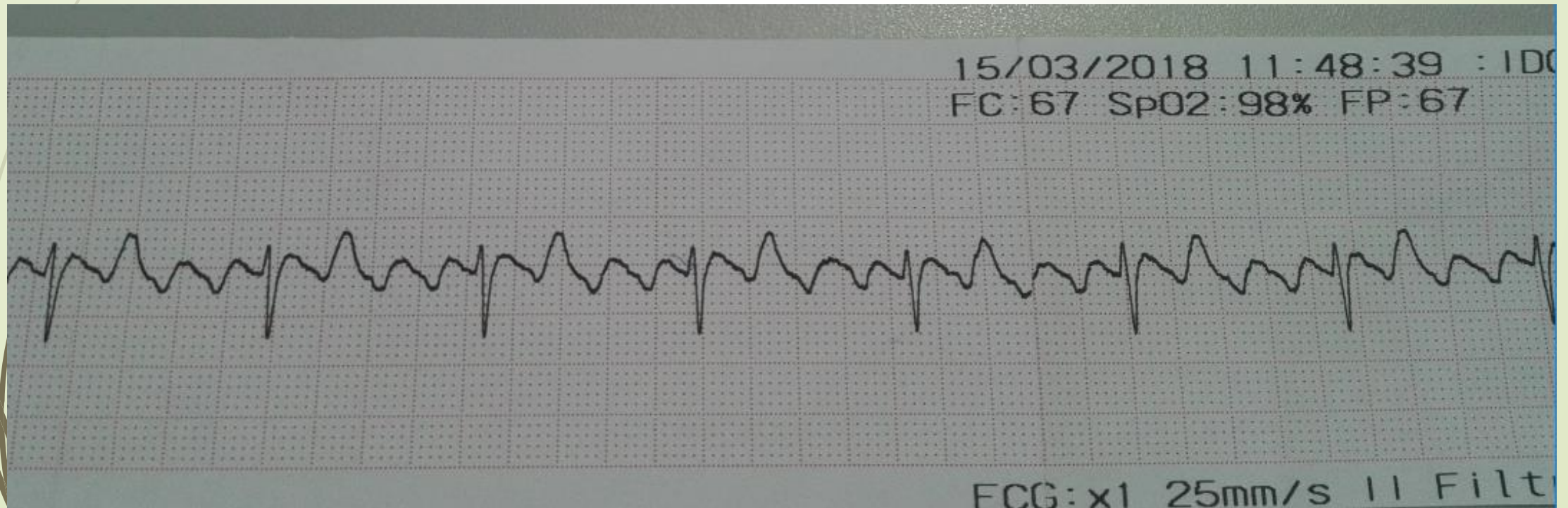


Víctor Fuster Gomis exp 983

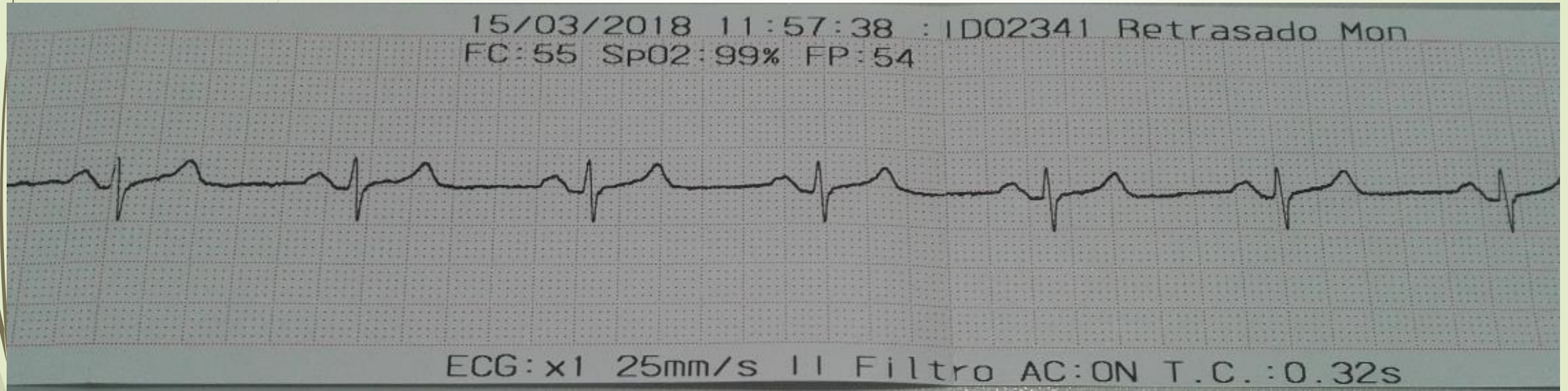
Hospital General Universitario de Elda

MOTIVO DE CONSULTA

- Paciente de 72 años que ingresa, sin otros antecedentes de interés, con el siguiente ECG.



- ➡ A las dos horas el ECG es el siguiente:





■ ¿Qué se observa en cada ECG?

■ ¿Qué ha podido ocurrir?



- 
- 
- Se trata de una **cardioversión eléctrica de un Flutter Auricular (1º imagen), que regresa a ritmo sinusal (2º imagen).**