



# DIAGNÓSTICO POR IMAGEN INFECCIOSAS

JOAN ANDREU SAFONT

Nº EXP: 1433

Aprobado por Dr. Jover

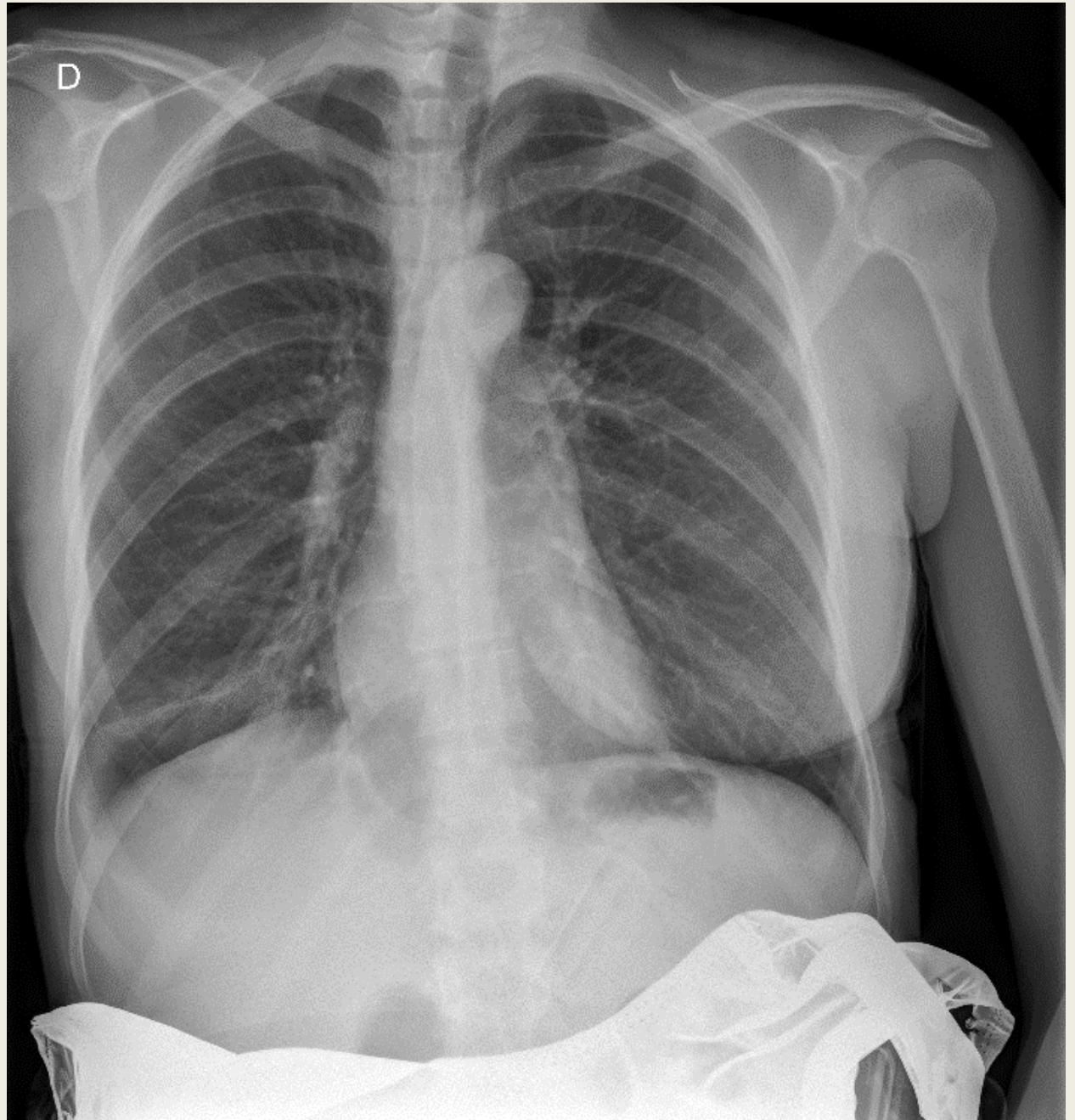
UEI Hospital Universitario San Juan de Alicante

Curso 2017-2018



- Mujer de 35 años, gestante de 29 + 6 semanas:
  - *Tos de un mes de evolución que persiste tras tratamiento antitusivo*
  - *No fumadora. No antecedentes de interés*
  
- **Exploración:**
  - *Temperatura 38,5°C*
  - *AP: Estertores y crepitantes basales en pulmón derecho*

Rx de tórax:



- **Rx de tórax:** Ocupación del espacio alveolar en base del pulmón derecho con leve pinzamiento del seno costofrénico derecho.

- **Diagnóstico:**

- *Neumonía adquirida en la comunidad*