

CASO CLÍNICO ENFERMEDADES INFECCIOSAS

LUCÍA SOLER MIALARET EXP:2433

HOSPITAL GENERAL UNIVERSITARIO DE ELDA

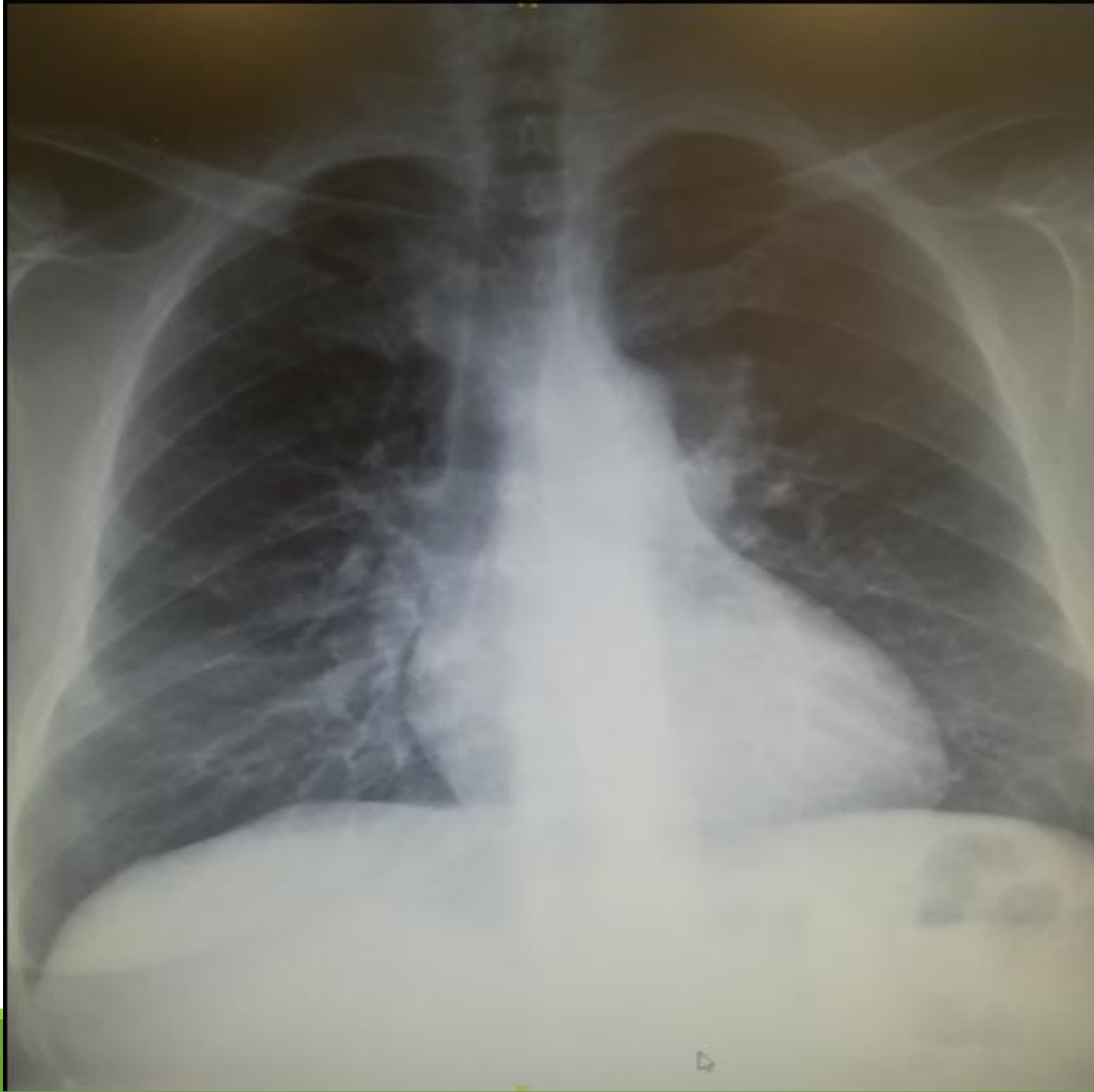
APROBADO POR PROF. REYES PASCUAL



Motivo de consulta: Mujer de 60 años que acude por dolor generalizado, cansancio y tendencia al sueño junto con **dolor cervical que aumenta con tos y movilización**. Refiere **tos con mucosidad verdosa**. Refiere **dolor torácico en región axilar de hemitórax izquierdo acompañado de la tos e irradiado a región cervical posterior**. No presenta dolor opresivo ni cortejo vegetativo. Presenta sudoración pero está **afebril**.

Antecedentes personales: DM2, HTA, dislipemia, fumadora 20 años-paquete, ingreso en octubre de 2017 por neumonía basal izquierda.

Exploración física: afebril. Dolor en musculatura laterocervical izquierda con palpación y lateralizaciones del cuello. Crepitantes en tercio superior izquierdo en plano anterior.



**DIAGNÓSTICO: NEUMONÍA ADQUIRIDA EN LA
COMUNIDAD (LOBULO SUPERIOR IZQUIERDO)**