

CASO CLÍNICO 1

TALLERES INTEGRADOS III

*Hospital General Universitario de Elche
(Servicio de Neurología)*

*Iván Gutiérrez Pastor (nº matrícula: 1533)
Aprobado por Dra. Laura Navarro*

ANAMNESIS

Mujer de 66 años remitida a Urgencias por **crisis epiléptica** y episodio de **síncope** de aprox. 15min de duración. La paciente se encontraba sentada en un banco, esta mañana, cuando sufrió el incidente.

Antecedentes personales:

- NO RAM / NO DM / NO HTA / NO DLP
- Hace 1 mes: algún episodio leve de desorientación y pérdida de memoria.

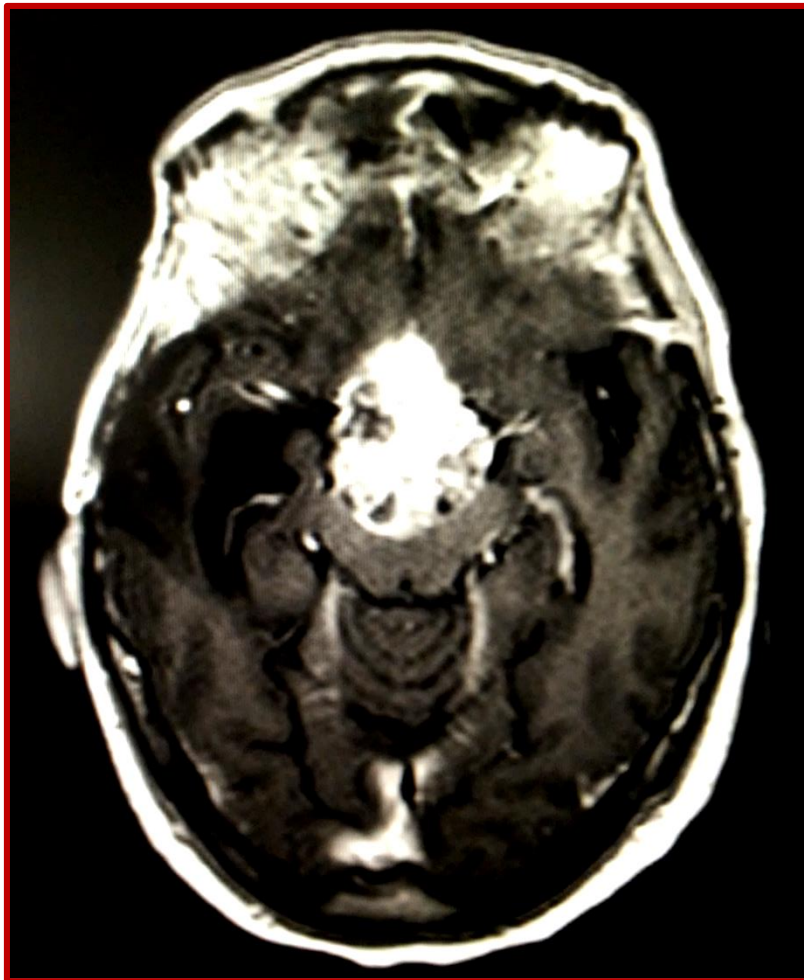
Exploración física:

- Escala de Glasgow = 14
- **Hemianopsia OI + anopsia OD**
- Lenguaje: fluidez, habla y comprensión normal
- Conservación del balance motor

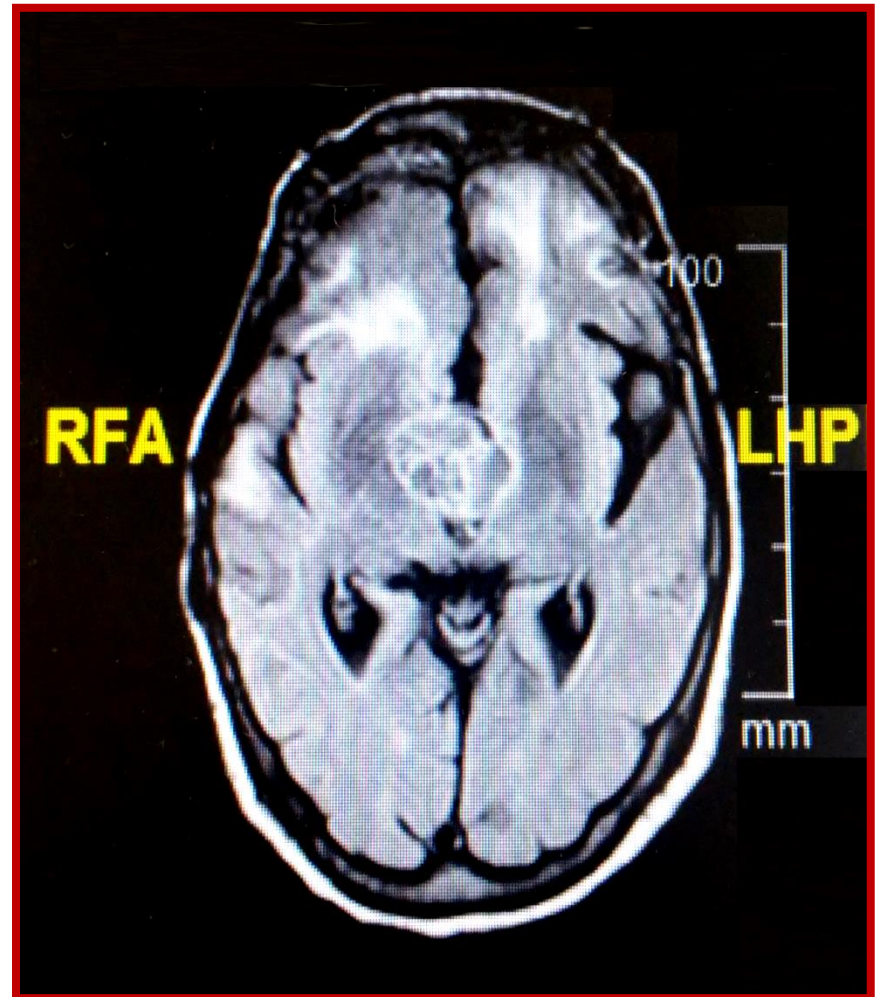
Pruebas diagnósticas:

- Se solicita analítica sanguínea, TAC cerebral y **RM cerebral**.

RM CRANEAL
(GADOLINIO)



RM CRANEAL
(FLAIR)



DIAGNÓSTICO

MENINGIOMA (LOCALIZACIÓN SELAR)

Informe (RM craneal): Masa de gran tamaño localizada en región selar y supraselar, muy vascularizada y heterogénea. Se extiende cranealmente hacia la cisterna interpeduncular. Infiltra el ápex orbitario derecho. Capta gadolinio.