

# CASO CLÍNICO NEUMOLOGÍA

**Alumna: Miranda Albert Ribera**

**Nº expediente: 2028**

**Aprobado por Dr. Murcia**

**Talleres Integrados III 2017-2018**

**Hospital General Universitario de Alicante**

# Resumen del caso

- Mujer de 63 años que acude por **dolor en tórax superior** y hombro izquierdo de 15 días de evolución. El dolor es **constante** y de intensidad leve-moderada. La paciente refiere que **no empeora** con **tos** ni con **esfuerzo**. Niega hemoptisis, expectoración o síncope. Refiere **astenia** e **hiporexia** en el último mes, con **pérdida de 5 kg de peso**.

- Antecedentes personales de interés:

No RAMc. No HTA, no DM, no DLP. **Fumadora activa** de 1-2 paquetes/día con un consumo acumulado de **23 años/paquete**. No hábito enólico

No tratamiento habitual ni otros antecedentes médicos o quirúrgicos.

- Exploración física:

TA: 151/70      Tª: 35.8      FC: 73lpm      SatO2: 96%

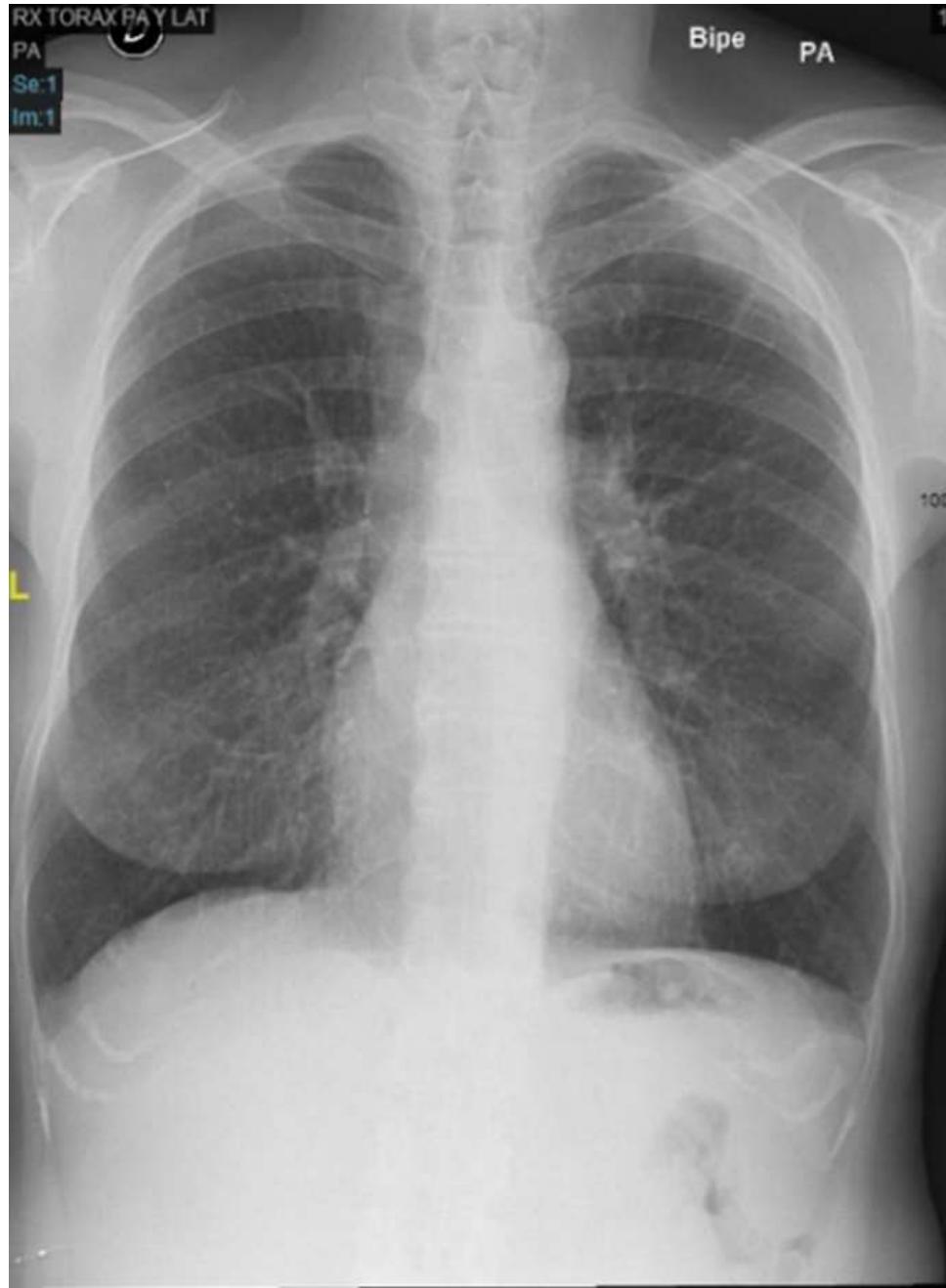BEG. Consciente y orientada. Normocoloreada y normohidratada. ACP: sin alteraciones. Abdomen: anodino. EEl: sin hallazgos patológicos.

- Pruebas complementarias:

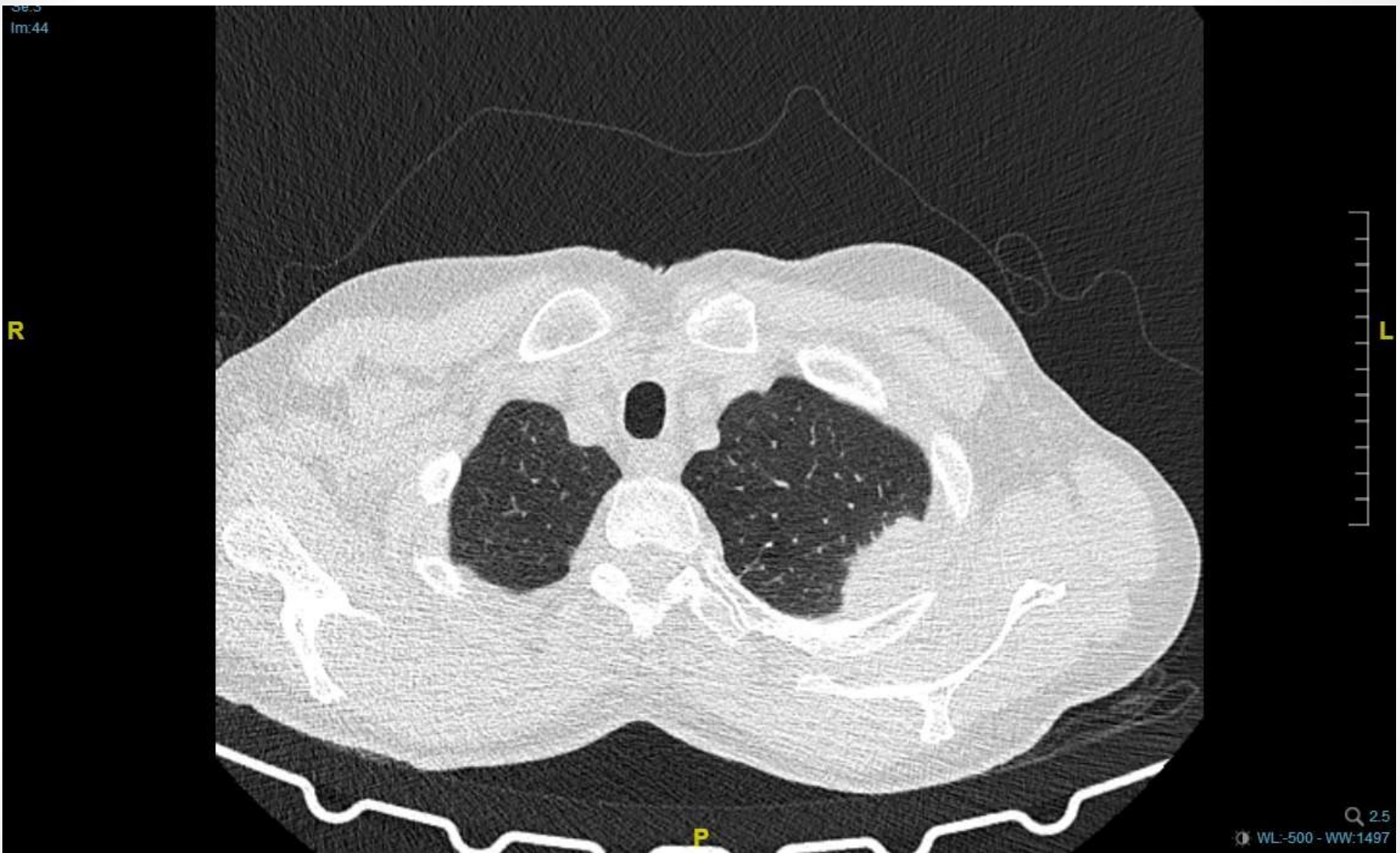**ECG: normal**

Rx tórax y TACAR torácico

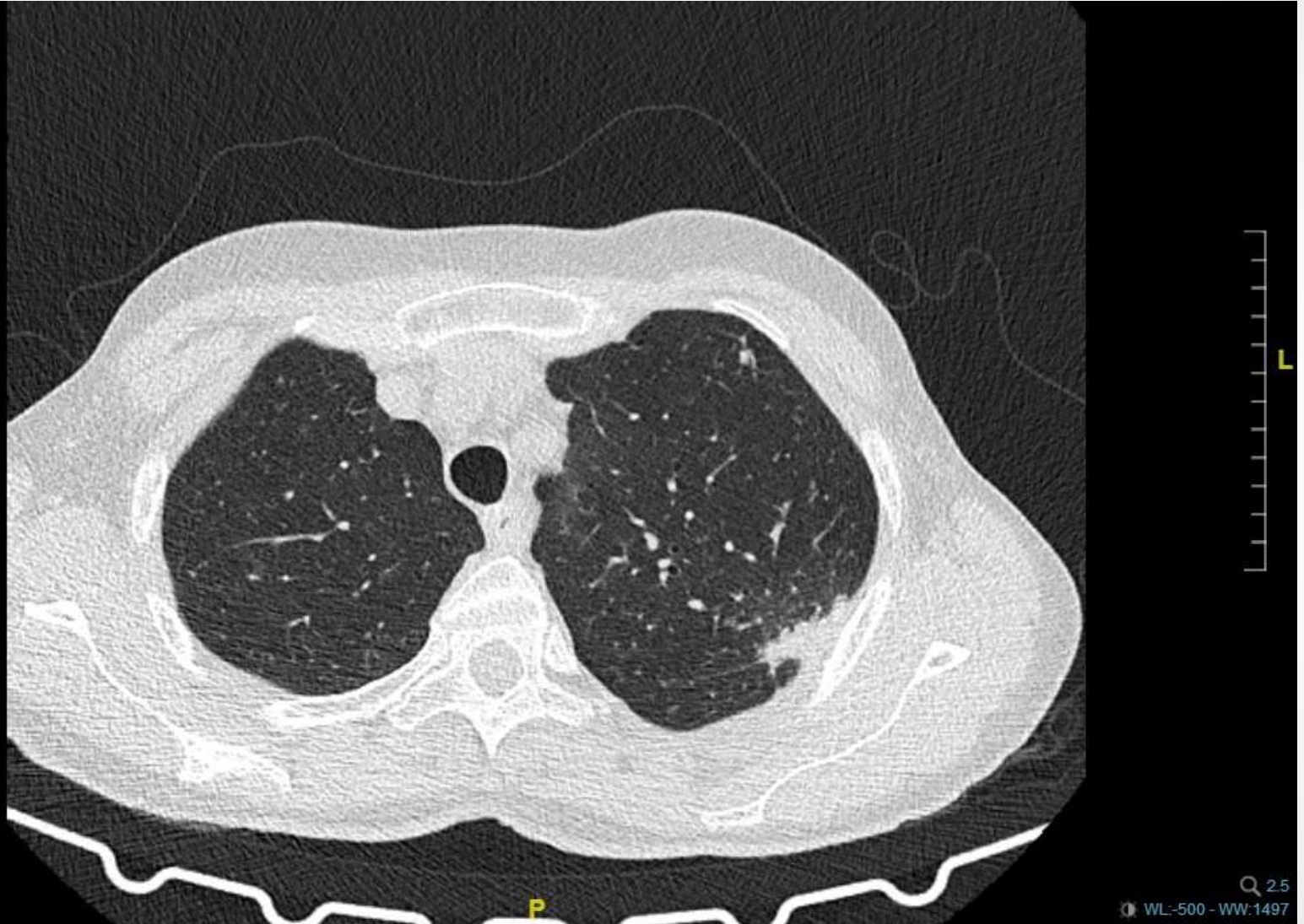
# Pruebas complementarias



# Pruebas complementarias



# Pruebas complementarias



# RESOLUCIÓN DEL CASO

- **NEOPLASIA PULMONAR QUE ABARCA EL 2º,3º Y 4º ESPACIO INTERCOSTAL IZQUIERDO EN CONTACTO CON LA PLEURA COSTAL.**
- En el momento del diagnóstico, la paciente presenta nódulos paramediastínicos y nódulos en pulmón contralateral, además de adenopatías extratorácicas. Se contraindica tratamiento quirúrgico.