

# TALLERES III

## DIAGNÓSTICO POR LA IMAGEN

Hospital Universitario de San Juan  
Aprobado por el Dr. Arriero  
Servicio de Neumología

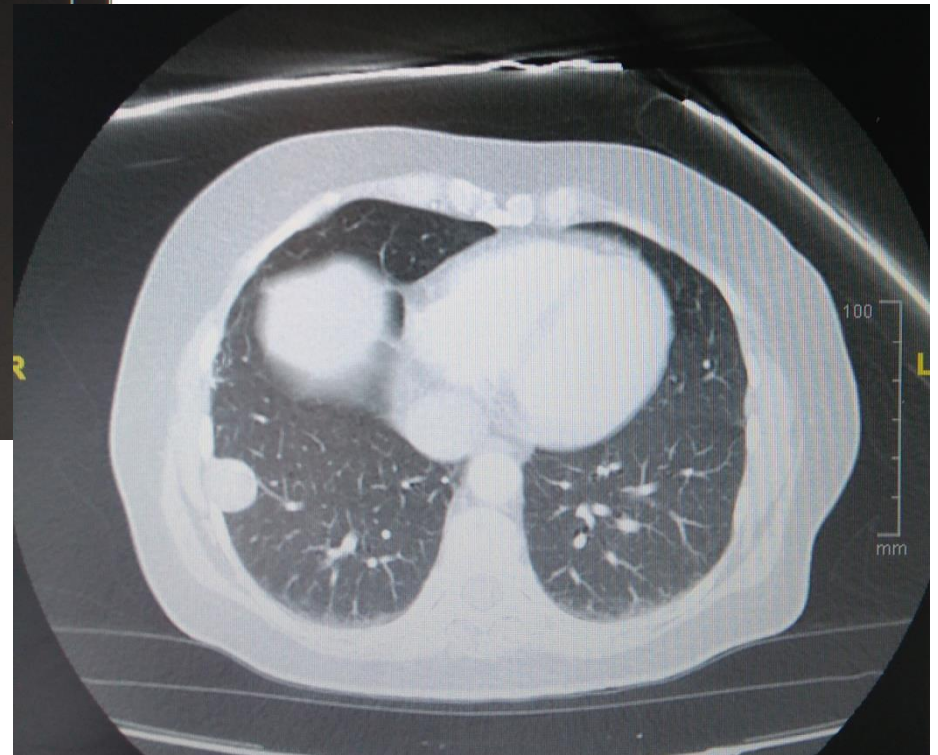
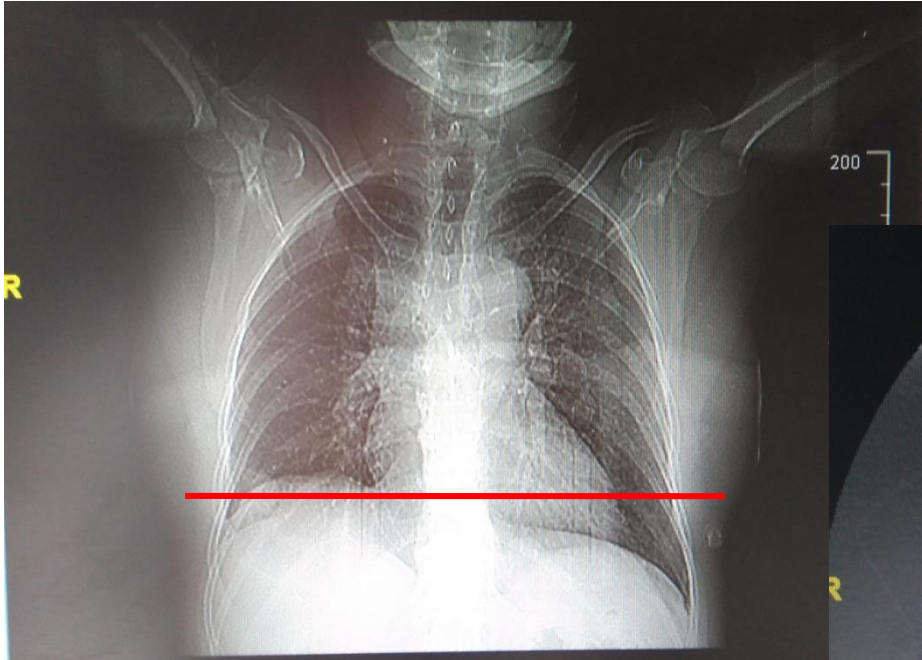
CELIA ANTÓN MENÁRGUEZ



# RESUMEN DEL CASO

- Mujer de 58 años con expectoración hemoptoica autolimitada de un mes de evolución.
- AP: tabaquismo, TBC pulmonar tratada en la juventud

# RX TÓRAX PA Y TAC



# DIAGNÓSTICO DIFERENCIAL

- **Nódulo pleural** de características **benignas**
- DD: Schwanoma, fibroma pleural y lipoma (menos probable).
- Pendiente el resultado de una BAG transtorácica para enfocar el tratamiento (pese a ser benignos, tanto el schwanoma como el fibroma suelen resecarse).