

**CASO CLINICO 3**  
**UNIDAD ENFERMEDADES**  
**INFECCIOSAS**



**SARA BAÑO CORTES**

**TALLERES INTEGRADOS III**  
**APROBADO DR. CUADRADO**

Motivo consulta: Mujer 39 años acude a URG por disnea, astenia y fiebre. Procedente de Rusia.

APP: No Ram, No HTA, No Dm, cuadros catarrales a repetición, 5 en el último año. Relaciones sexuales de riesgo.

Expl. Física: temp: 37,3, TA 97/67, FC:137 lpm, Sat O<sub>2</sub>:98%. Deshidratación y palidez mucocutánea.

Px complementarias:

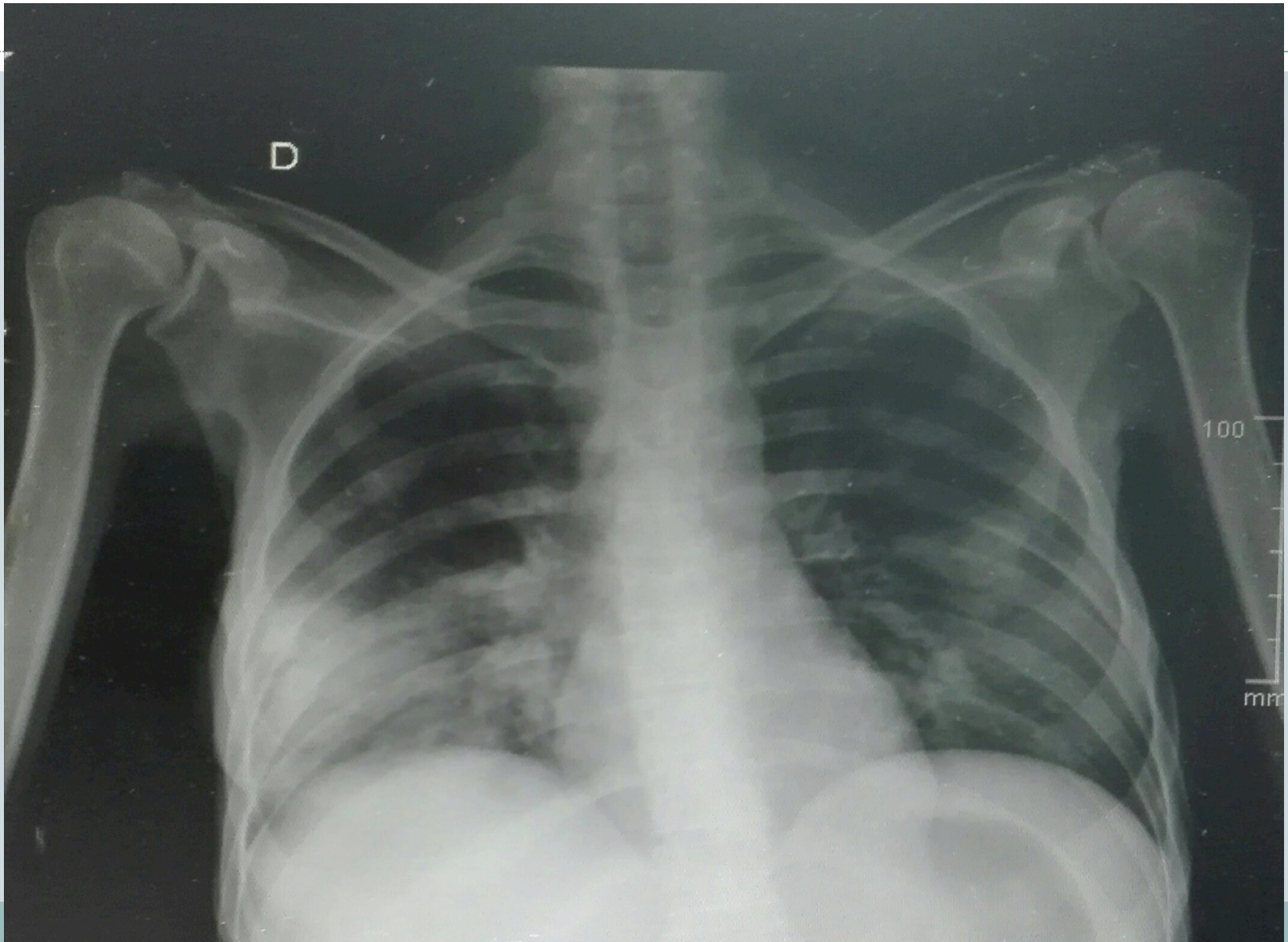
**Oraquick +**

**Serologías VIH +**

ASO : leucopenia CD4 :2 mm<sup>3</sup>, anemia 7gr/l.

RX torax

# RX TORAX PA





Infiltrad alveolar bilateral de predominio basal derecho que sugieren proceso inflamatorio/ infeccioso dado el contexto clínico de la paciente.

No se aprecia derrame pleural asociado , índice cardiorácico dentro de la normalidad.

Callos de fractura en 6-7 arcos posteriores derechos.



IDX: Neumonía por agente oportunista =  
Pneumocystis Jirovecii.