

Talleres Integrados III



Diagnóstico por imagen

Pablo Espinosa Rodríguez

- Motivo de consulta:

- Dorsalgia.

- Enfermedad actual y exploración:

- Mujer. 89 años. Mal estado general. Dependiente para las actividades básicas de la vida diaria. Disnea.

- Lumbalgia que aumenta con el movimiento y despierta a la paciente por la noche.

- Nódulo en pectoral izquierdo que se biopsia (esperando resultados).

- AP: MV disminuido de manera global.

- Pruebas complementarias:

- Analítica:

- Calcio - 12,19 mg/dl

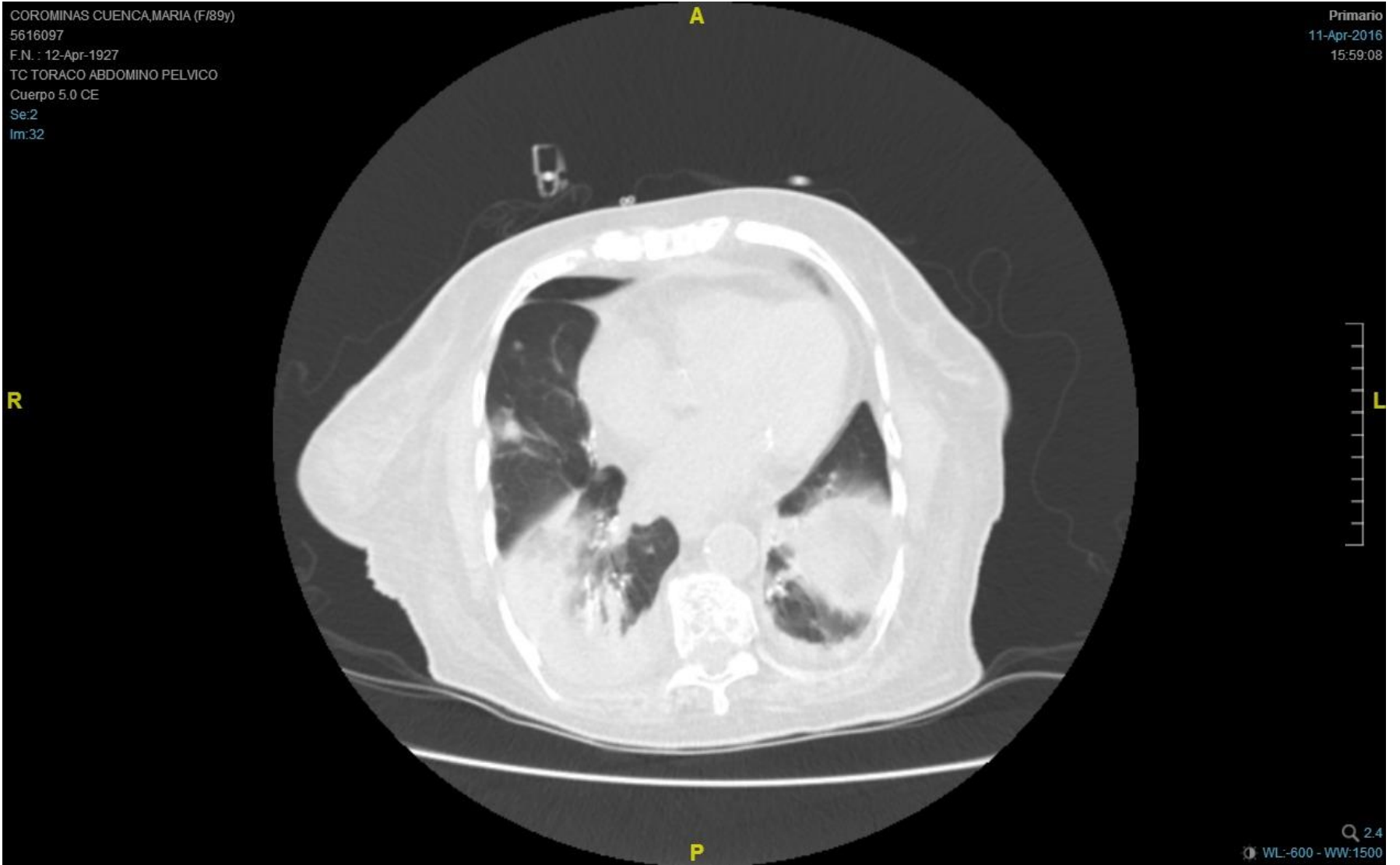- CEA – 6,66 ng/mL

- En el estudio radiográfico se observa osteopenia, no claros infiltrados ni condensaciones y derrame pleural bilateral.

- Imágenes

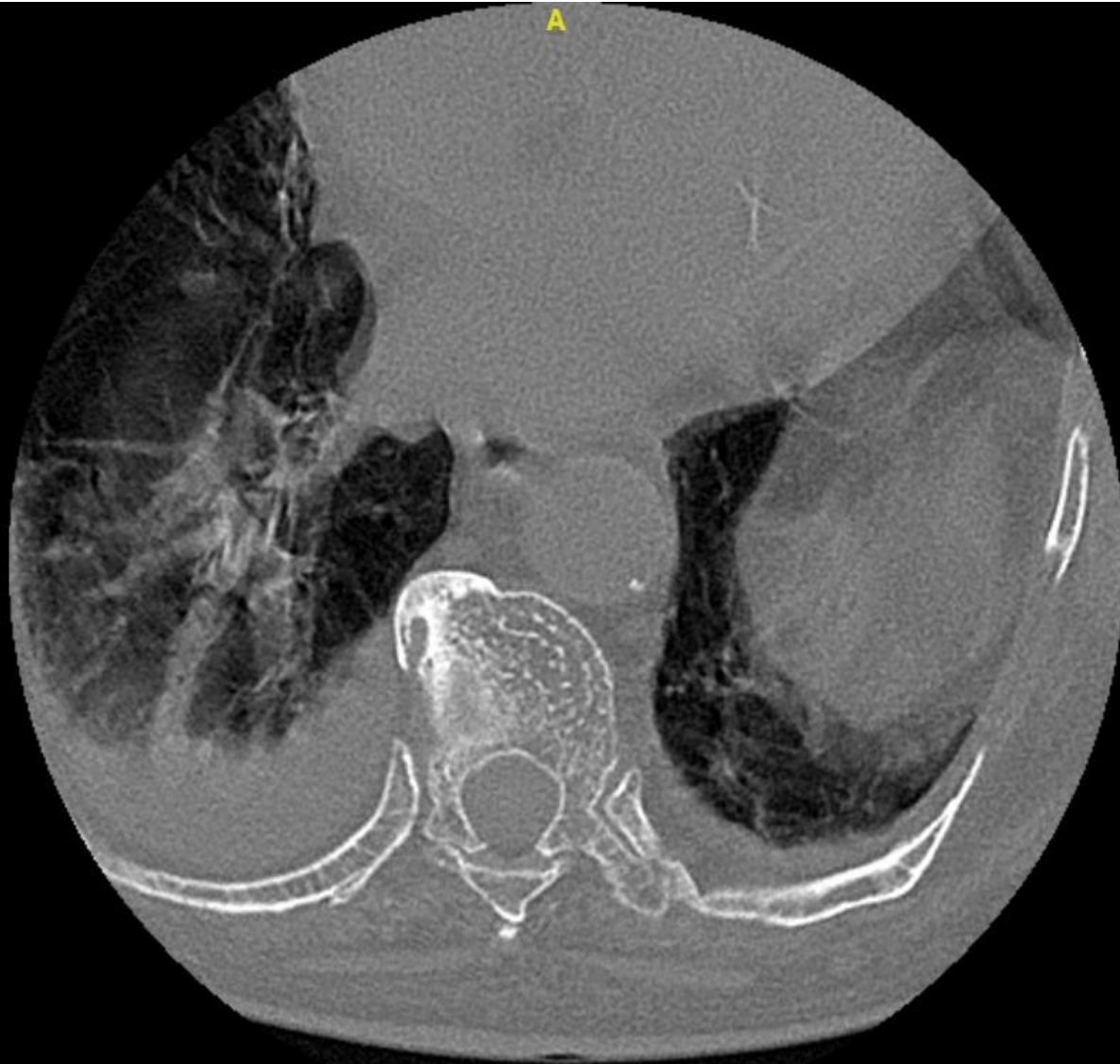
COROMINAS CUENCA, MARIA (F/89y)
5616097
F.N. : 12-Apr-1927
TC TORACO ABDOMINO PELVICO
Cuerpo 5.0 CE
Se:2
Im:32

Primario
11-Apr-2016
15:59:08



COROMINAS CUENCA, MARIA (F/89y)
5616097
F.N. : 12-Apr-1927
TC LUMBO SACRO
Hueso 1.0
Se:4
Im:51

Primario
08-Apr-2016
12:19:53



R

P

L

Q 2.4
WL:43 - WW:2086

- Diagnóstico de presunción:
 - Derrame pleural bilateral.
 - Metástasis óseas, pulmonares y de partes blandas (pectoral izquierdo) secundarias a linfoma.