

TALLERES INTEGRADOS III

CASO CLÍNICO 1 - DIGESTIVO

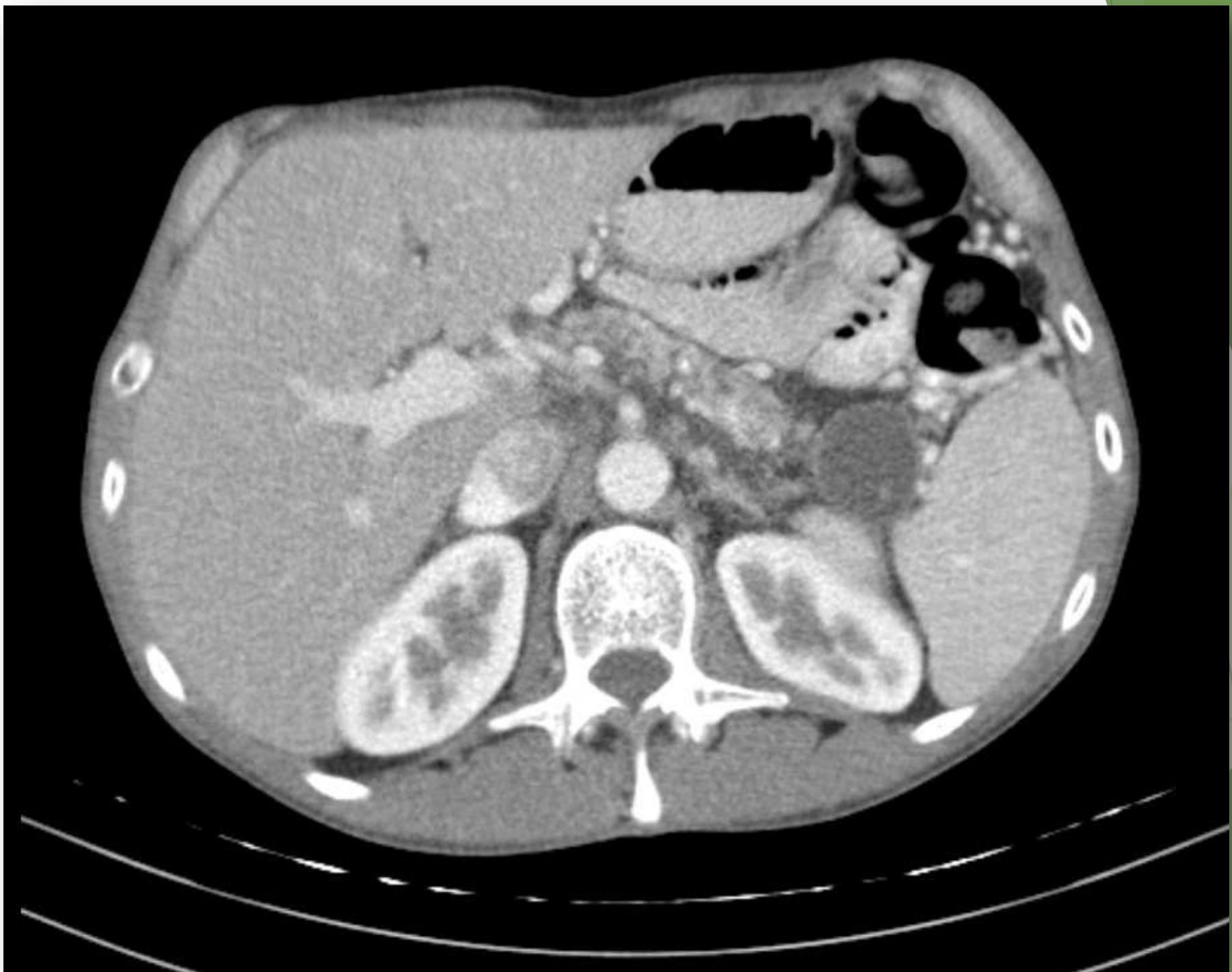Hospital General Universitario de Alicante

Imagen aprobada por el Dr. Palazón

Alba Orive Boluda

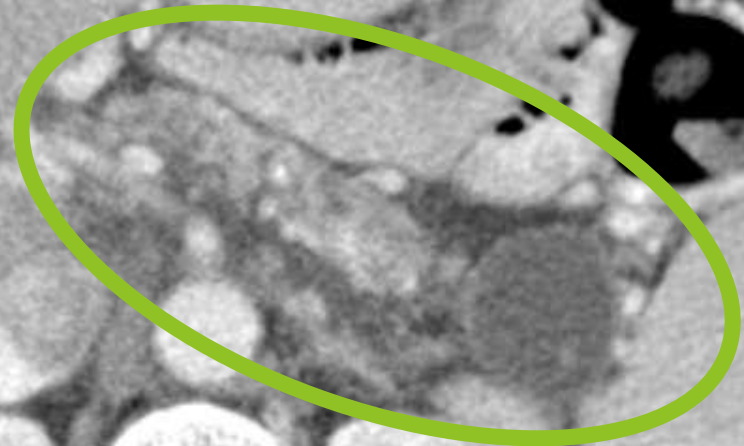
- ▶ **Motivo de consulta: DOLOR EPIGÁSTRICO y VÓMITOS**
- ▶ **Antecedentes personales:**
 - ▶ No RAMc. No DM, no DLP, no HTA.
 - ▶ **Tabaquismo** crónico activo 20 años-paquete
 - ▶ **Alcoholismo** crónico activo 200g etanol/día
 - ▶ Episodio de pancreatitis aguda tóxica (2013)
 - ▶ Múltiples ingresos por reagudización de pancreatitis crónica
- ▶ **Enfermedad actual:**
 - ▶ Varón de 51 años
 - ▶ Dolor epigástrico intenso irradiado en cinturón a la espalda. Inicio tras ingesta. Refractario a tratamiento analgésico habitual.
 - ▶ Náuseas y vómitos asociados al dolor.
- ▶ **Analítica: amilasa 140 U/L. (VN: 30-100 U/L)**
- ▶ **Rx abdominal: calcificaciones a nivel de L2.**





TAC abdominal

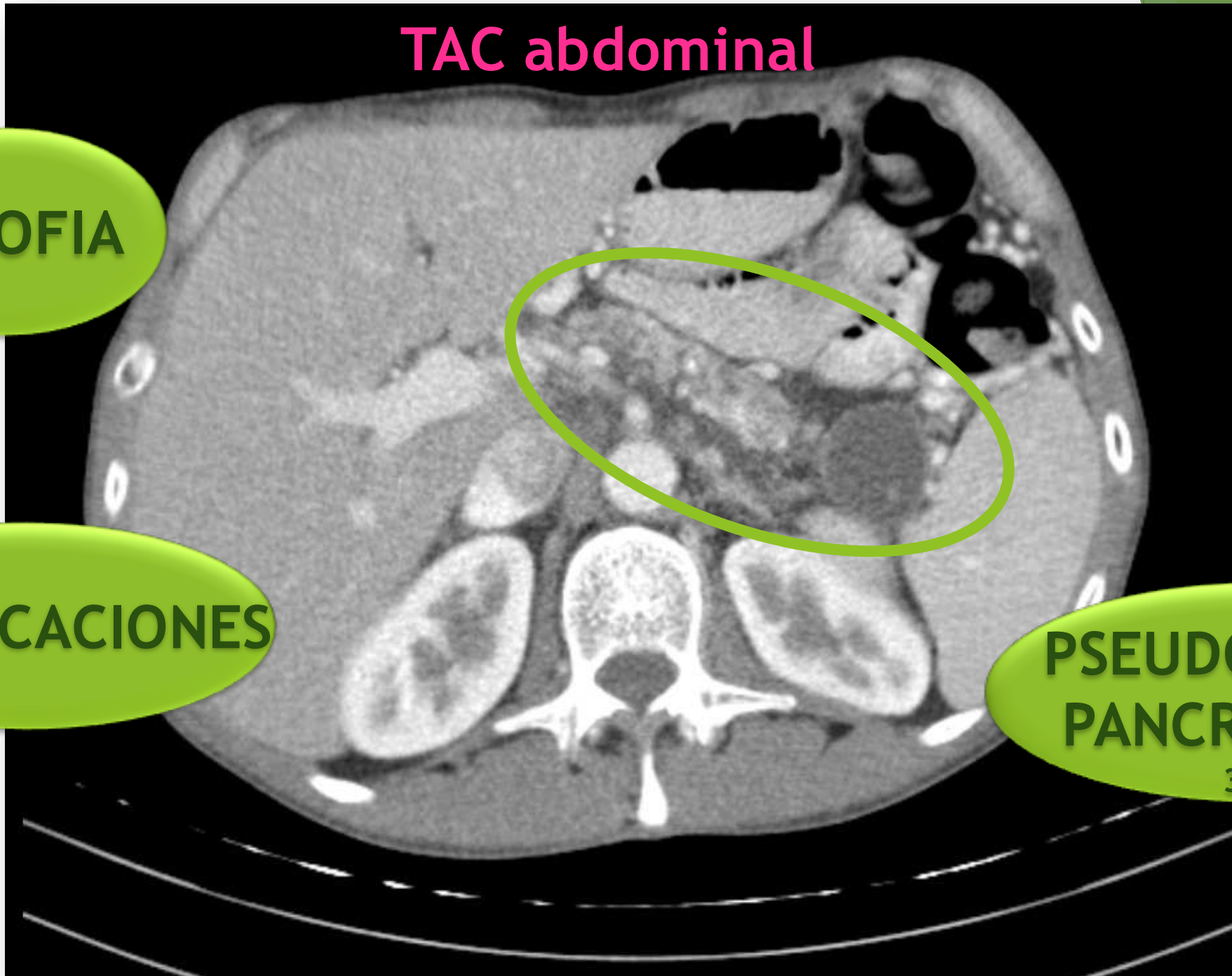
ATROFIA



CALCIFICACIONES

PSEUDOQUISTE
PANCREÁTICO

3cm



▶ Diagnóstico:

REAGUDIZACIÓN DE PANCREATITIS CRÓNICA

▶ Tratamiento:

- ▶ Abstinencia de hábitos tóxicos
- ▶ Tramadol iv.
- ▶ Metoclopramida iv.
- ▶ Fluidoterapia

▶ Fracaso:

- ▶ Mórficos
- ▶ Tratamiento invasivo