

CASO CLÍNICO 2

Marta Larnia Aliaga

Talleres Integrados III (grupo 11,12)

2016-2017

Aprobado por el profesor Palazón

Motivo consulta: Dolor abdominal y vómitos.

Anamnesis:

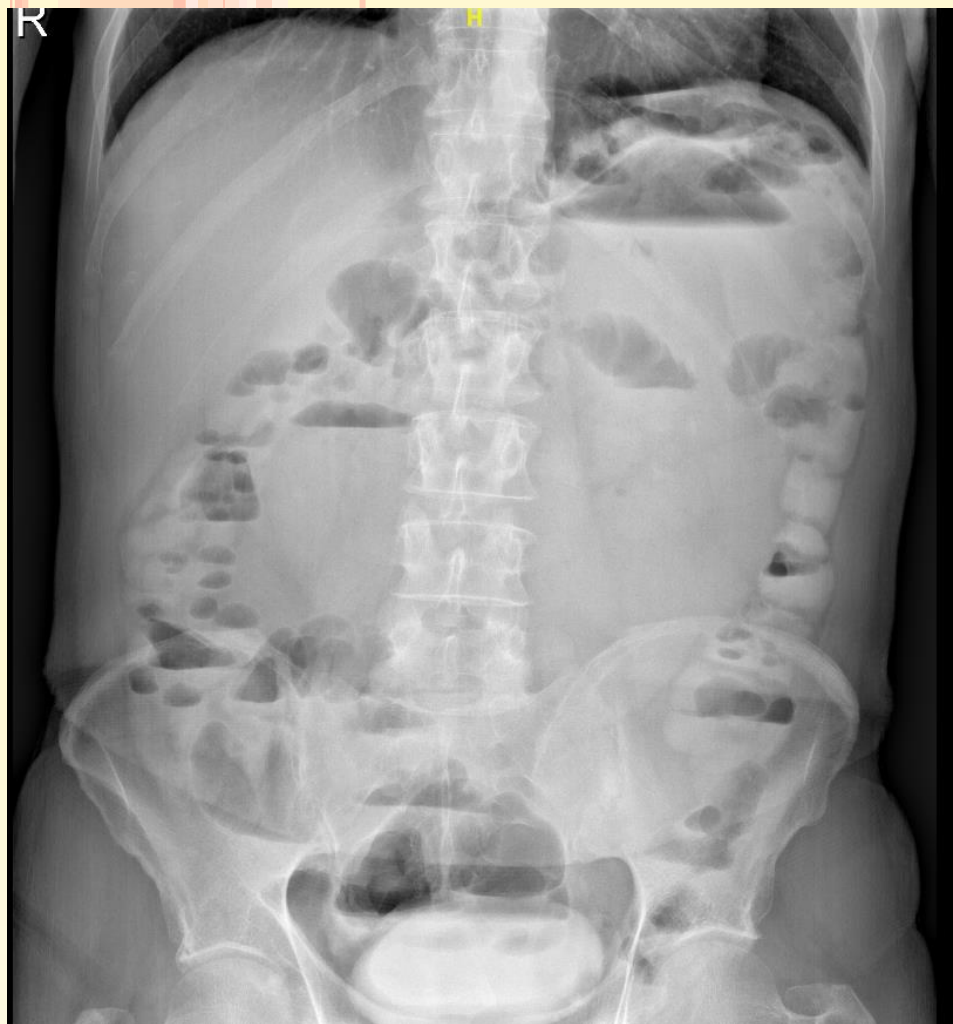
- No RAMc. HTA. DLP. No DM.
- Exfumador desde hace 20 años.
- Ferropenia y déficit vit. B12 de larga evolución
- Digestivo: Enfermedad de Crohn. Mínima hernia hiato por deslizamiento. ERGE.
- Ingreso marzo 2017 por hipopotasemia e hipomagnesemia secundaria a pérdida digestiva.

Tratamiento habitual: Potasion, Mastical D, Losartán ,
Optovite B12, Intestifalk, Orfidal, Mesalazina.

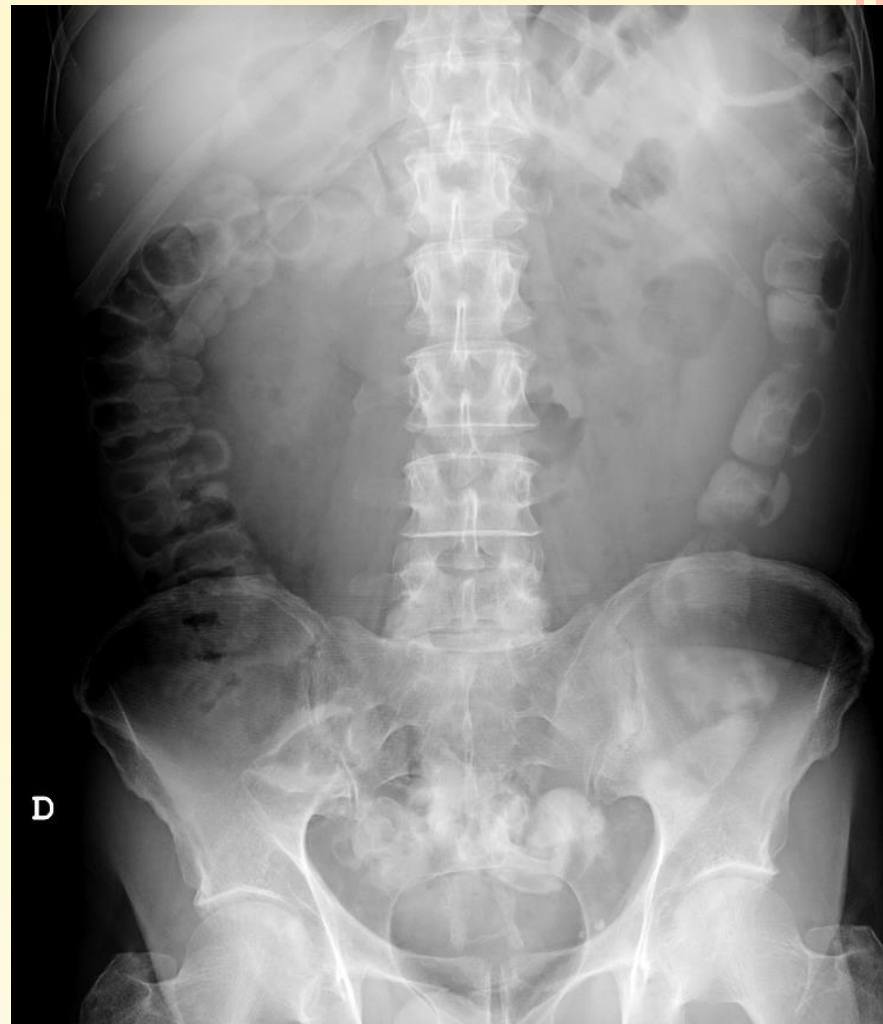
Enfermedad actual: hombre de 63 años remitido por MAP por TAC compatible con cuadro suboclusivo. Refiere vómitos esta madrugada con mejoría clínica, no fiebre. Desde hace unos días presenta 2 deposiciones blandas al día sin productos patológicos, precedidas de retortijón.

RESULTADOS PRUEBAS COMPLEMENTARIAS (VALORES FUERA DEL RANGO NORMAL)

- TA 148/110; afebril.
- Cy O. BEG. Nc, Nh, Np. Eupneico a aire ambiente.
- AC: rítmica, sin soplos ni roces pericárdicos.
- AP: MVC.
- Abdomen: blando y depresible, no doloroso. No signos de irritación peritoneal, masas ni megalias. Ruidos hidroaéreos aumentados, alguno metálico.
- EEII: no edemas ni signos de TVP. Pulsos presentes y simétricos.
- No focalidad neurológica. No rigidez de nuca.



09/03/17



10/03/17

RX abdomen: asas dilatadas con niveles hidroaéreos

Diagnóstico sindrómico/específico:

Suboclusión intestinal en Enfermedad de Crohn

Tratamiento:

Prednisona pauta descendente hasta suspenderlo.

Optovite B12

Amlodipino

Suspenderá Mesalazina.

Resto de su medicación sin cambios.