

CASO CLÍNICO CARDIOLOGÍA

SAMER ALHALLAK ALHALLAK

TALLERES INTEGRADOS III

IMÁGENES APROBADAS POR EL DR. FRANCISCO GONZÁLEZ (HGU-ELDA)

MOTIVO DE CONSULTA

- ▶ MAL ESTADO GENERAL, SENSACIÓN PALPITACIONES

ANTECEDENTES PERSONALES

- ▶ NO RAMc, SD. WPW CON ABLACIÓN INEFICAZ EN 1997, NO TTO HABITUAL

EXPLORACIÓN FÍSICA

- ▶ BEG. NH. NC. CyO.
- ▶ AC: ARRÍTMICA A APROX 120LPM
- ▶ AP: MVC
- ▶ EEII: NO EDEMAS NI SIGNOS TVP

RESULTADO EXPLORACIONES

- ▶ RX TORAX: AS: SIN ALTERACIONES
- ▶ SIN HALLAZGOS
- ▶ ECG: →

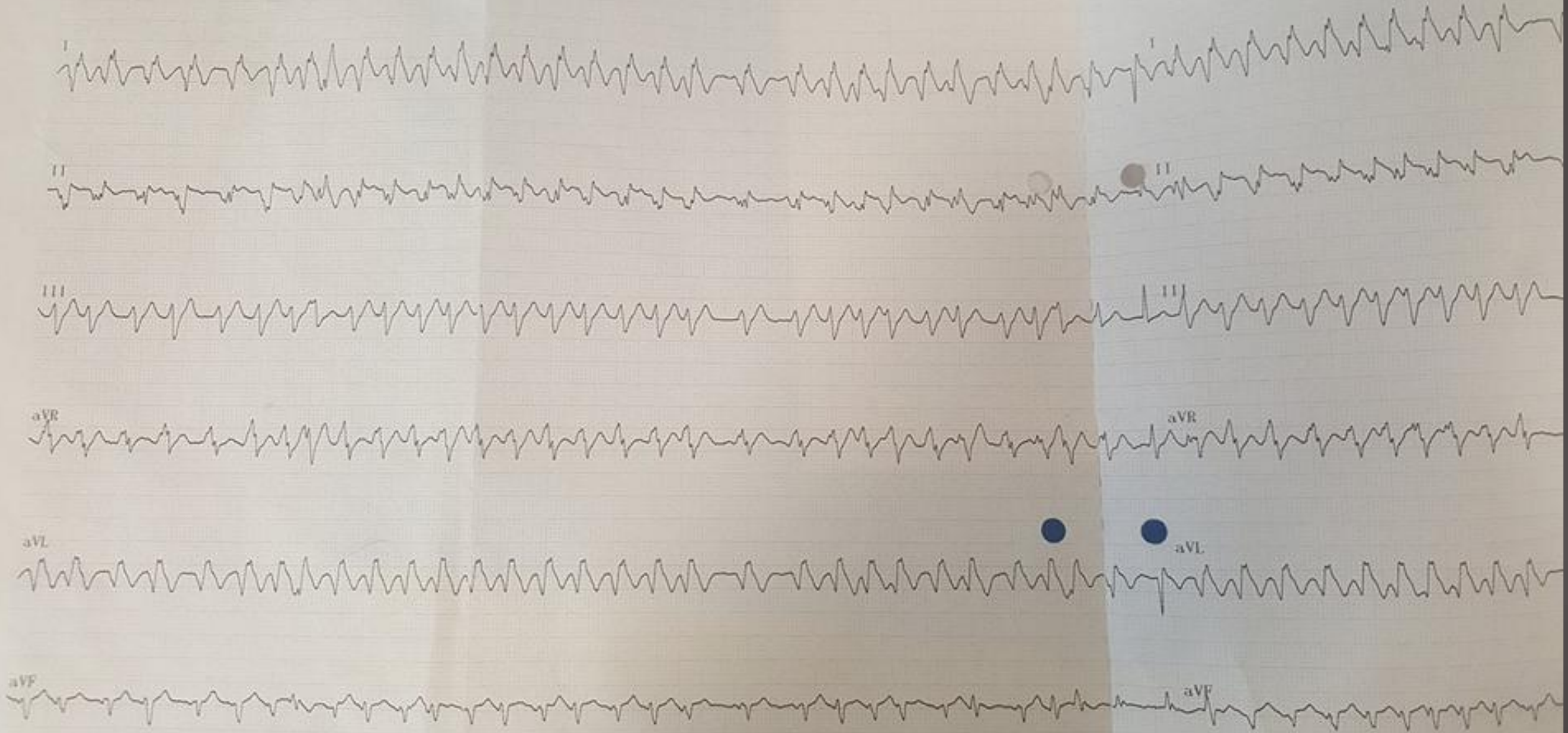
ID: 10. 5/15/64
Sex: Male Birth Date: _____ Years

Medication: _____
cm kg mlHg

Mar-1-2017 5:15 AM
197 bpm

ID: _____ Name: _____ Birth Date: _____
Sex: Male
10 mm/mV 25 mm/s Filter: 0.50 d 35 Hz

10 mm/mV 25 mm/s Filter: 0.50 d 35 Hz



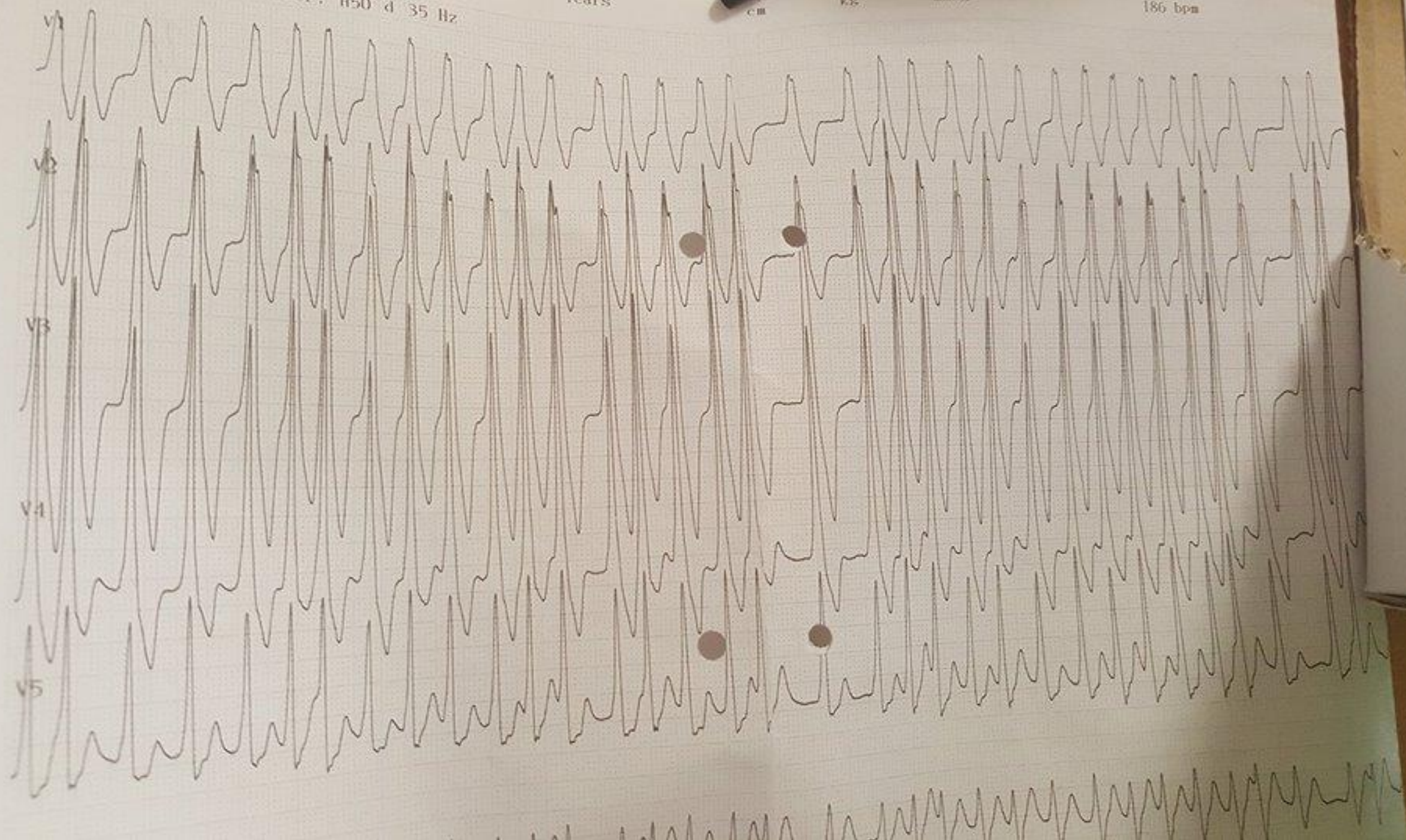
150 d 35 Hz

leads

cm

V3

186 bpm



- ▶ ECG: FA CON RV A 160-190 LPM

DIAGNÓSTICO PRINCIPAL

- ▶ FIBRILACIÓN AURICULAR EN PACIENTE CON SÍNDROME DE WPW

TRATAMIENTO

- ▶ SE LE DA AMIODARONA Y A LAS 3H SE LE REALIZA CARDIOVERSIÓN ELÉCTRICA
- ▶ REPETIR ABLACIÓN