

# Scacest

María Hernández Soriano

Expediente 671

4° Medicina



# Historia clínica

## \* **Motivo de consulta:**

Mujer de 73 años que comienza con cuadro de disnea intensa y dolor hemitórax izquierdo.

## \* **Antecedentes personales:**

- No RAMc. No enfermedades de base. No hábitos Tóxicos.
- Peritonitis pélvica hace 43 años tras parto.
- No IQx. No tratamiento habitual.
- Antecedentes Familiares: Madre murió por infarto intestinal.



# Historia clínica

## \* Enfermedad actual:

Mujer que refiere **disnea intensa** y **dolor en hemitórax izquierdo que irradia a hombro** acompañado de escalofríos y sudoración, sin náuseas, de media hora de evolución. Además refiere miembros inferiores cianóticos. Traída a urgencias por SVB

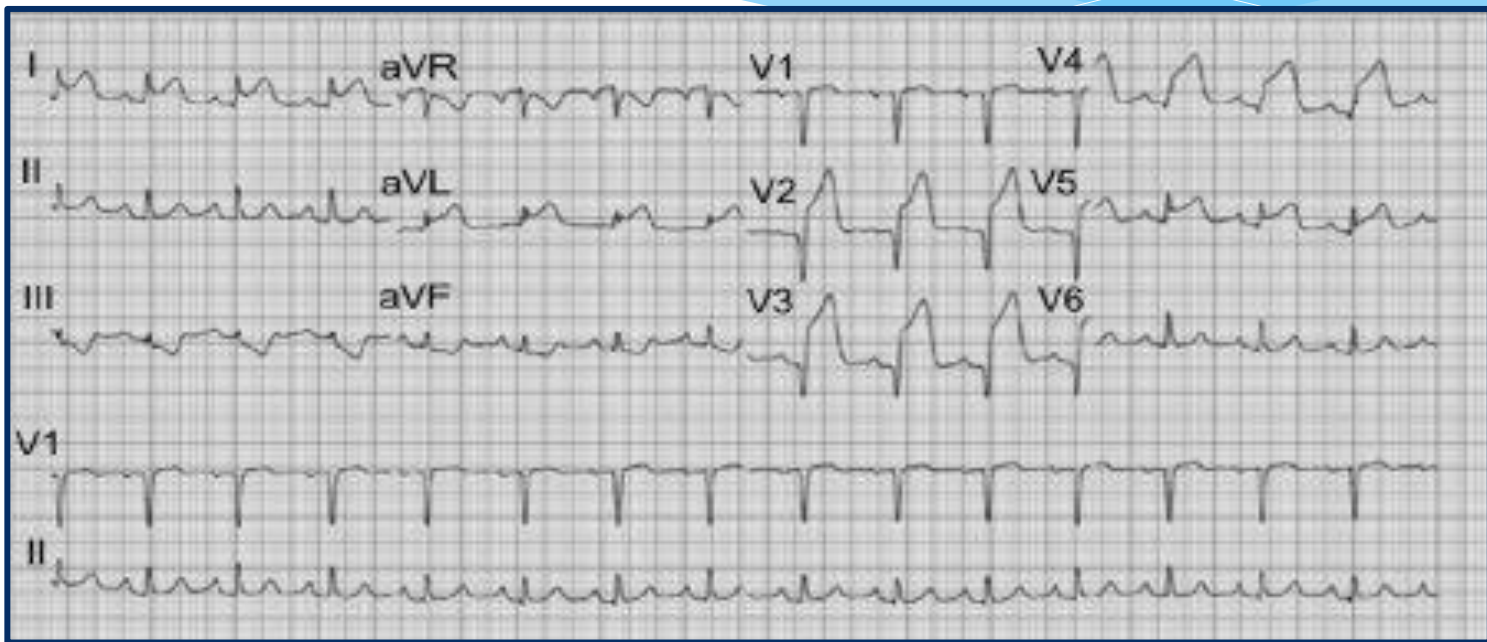
## \* Exploración física y pruebas complementarias:

Constantes: Tª 36'5, TA 135/70, FC 80lpm, Sat O2 basal 94%, Taquipnéica.  
ECG: **elevación segmento ST** en derivaciones V2-V4.

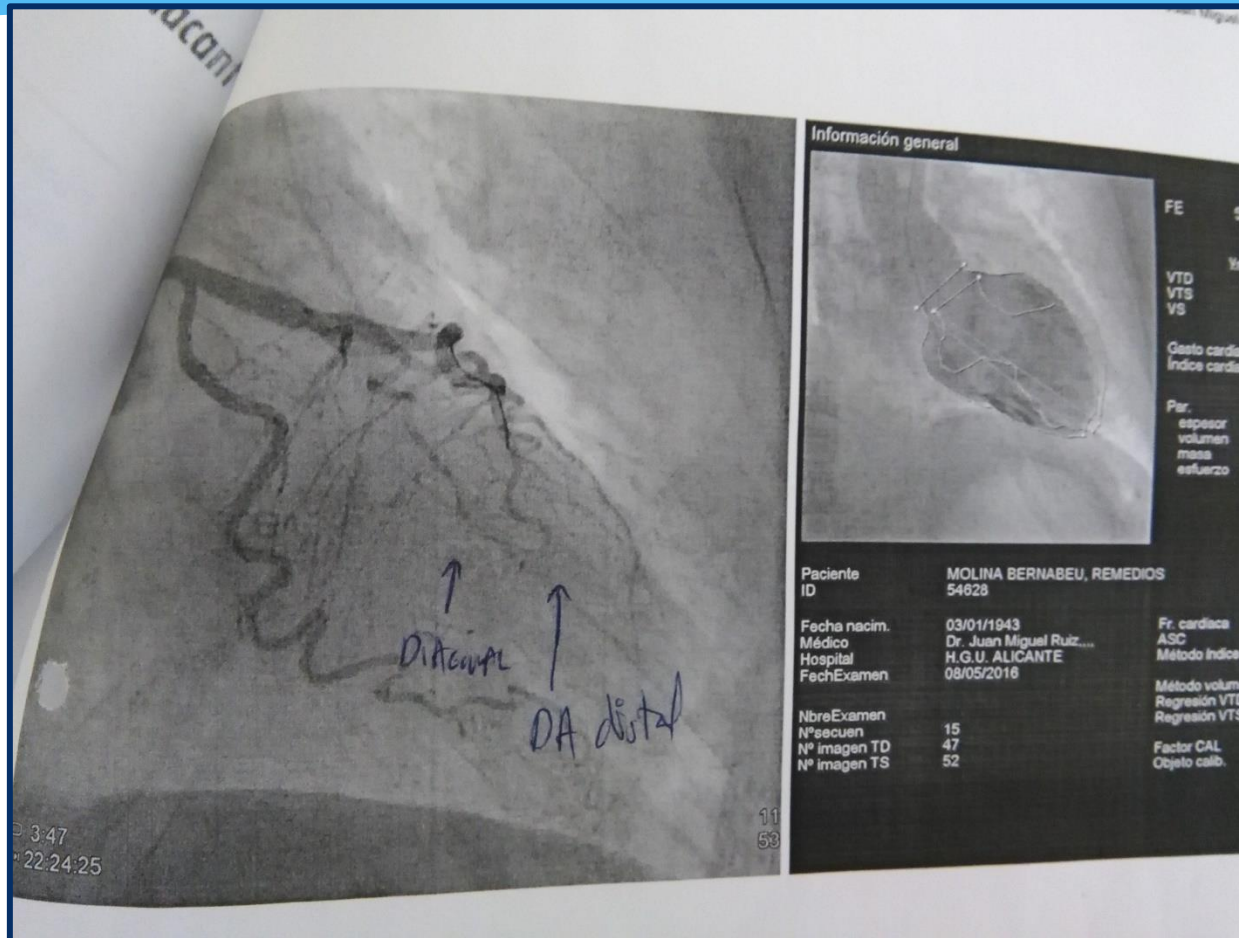
Ante los hallazgos y la clínica se diagnostica a la paciente de **SCACEST** y se lleva al Hospital General de Alicante para una angioplastia primaria de urgencia.



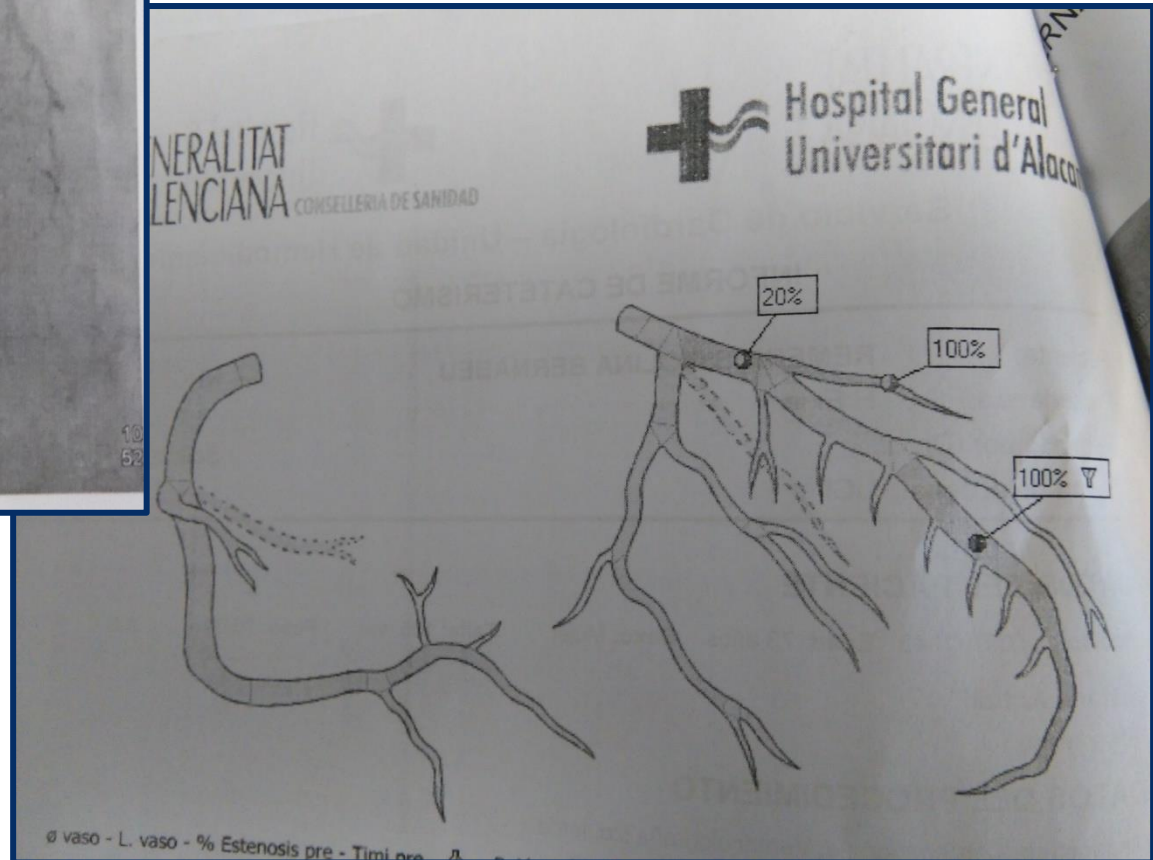
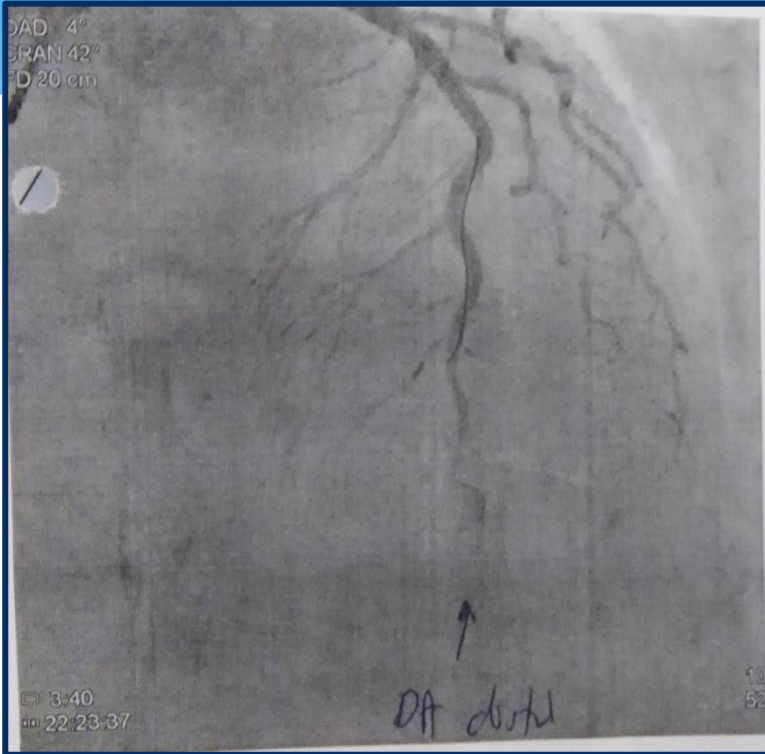
# Electrocardiograma



# Cateterismo



# Cateterismo



# Cateterismo

Oclusión trombótica **de DA distal** y segmento distal **primera diagonal** . Se realiza una ACTP primaria con tromboextracción, se retira un trombo rojo grande mejorando la perfusión. La segunda oclusión no se retira por el pequeño tamaño de la arteria, que se opta por no tratar ante la mejoría clínica de la paciente y mejoría del ST.



# Tratamiento

- \* AAS y ticagrelor durante un año al menos (antiagregante)
- \* Bisoprolol (betabloqueante)
- \* Clexane (HBPM)
- \* Cardyl (Estatina)
- \* Acovil (IECA)
- \* Trankimazim y omeprazol.

# Diagnóstico

Síndrome coronario agudo con elevación  
del segmento ST (SCACEST)