Talleres Integrados 2015-2016 Diagnóstico a primera vista

CASO CLÍNICO NEUMOLOGÍA

Iris Pastor Igual

- **Motivo consulta:** Varón de 86 años trasladado por SVB al servicio de urgencias del hospital por aumento de su disnea habitual, asociada a aumento de expectoración de aspecto muco-purulento y fiebre.

- **Antecedentes personales:** No RAMc .No HTA. No DM. No DLP. No hábitos tóxicos. Rinitis alérgica .**EPOC**. Enfermedad de Parkinson.

- **Tratamiento habitual:** Tiotropio bromuro 1inh/24h. Levoceterizina 1/24h. Guaifenesina terbutolina a demanda .Conazepam o.5 mg/ 12h.Levodopa 250 mg 1/12h.

- EXPLORACIÓN FÍSICA: Paciente consciente y orientado en las tres esferas. Normocoloreado. Normohidratado.

- Temperatura: 37,4º.
- TA: 105/75mmHg.
- FC: 96lpm.
- FR: 25 rpm.
- Saturación O2 basal: 89%.

- AP: MVC. **Roncus y sibilantes generalizados.**
- AC: Rítmica sin soplos cardiacos.
- Abdomen: Blando y depresible. No doloroso a la palpación. No se palpan masas ni visceromegalias, peristaltismo conservado.
- MMII: No edemas ni signos de TVP.

PRUEBAS COMPLEMENTARIAS

- **ANALÍTICA**: Hemograma: Leucocitos 8.99x 10^3 µl . Neutrófilos 7.99 10^3 µl .Bioquímica: Glucosa 120 mg/dl. Creatinina 1,04 mg/dl. Urea 53 mg/dl. PCR: 141,6 mg/dl.

- **GASOMETRÍA ARTERIAL**: PH:7,4. PCO2: 42,2mmHg. PO2: 54mmHg.

- **ECG**: Ritmo sinusal. No alteraciones de la repolarización.

RADIOGRAFÍA DE TÓRAX

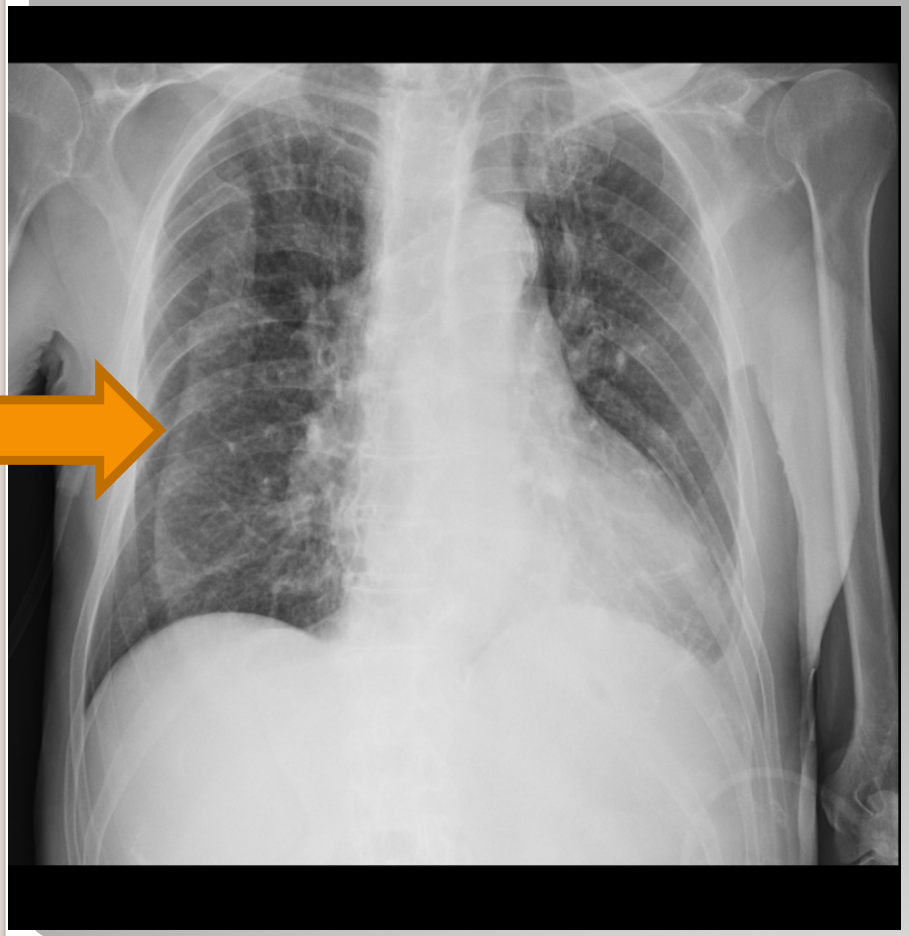

- **Neumotórax completo en hemitórax derecho**. No se observa derrame asociado ni pinzamiento de senos costofrénicos. Probable imagen en hilio derecho en relación con neumonía asociada

DIAGNÓSTICO

- Neumotórax espontáneo secundario.

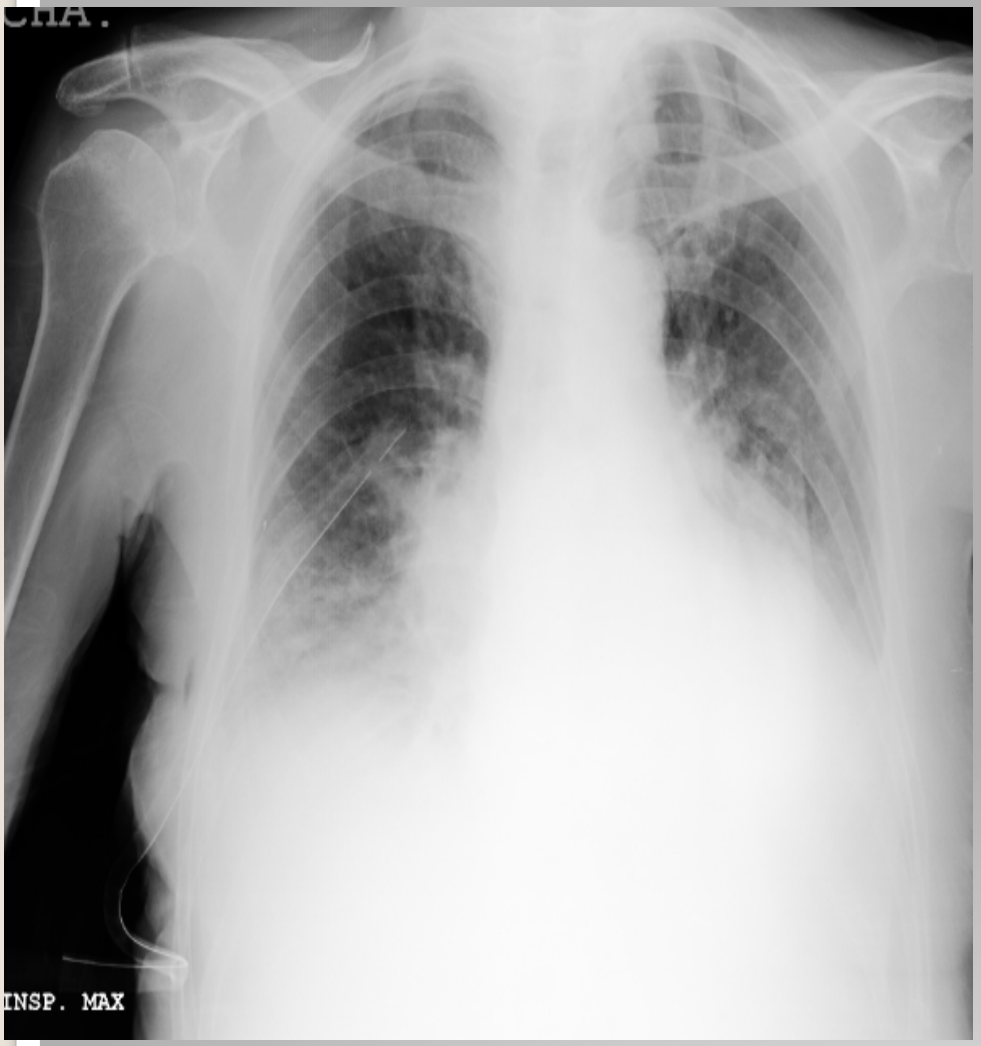

Tratamiento:
Colocación de tubo de drenaje torácico derecho con PleureVAC. Oxigenoterapia,Levofloxacino 500 mg 1/24 h, paracetamol 650 mg según dolor, resto de tratamiento como venía tomando.