

TALLERES INTEGRADOS III

CASO CLÍNICO

DIAGNÓSTICO A PRIMERA VISTA

Olga Carratalá Pérez

Nº exp: 369

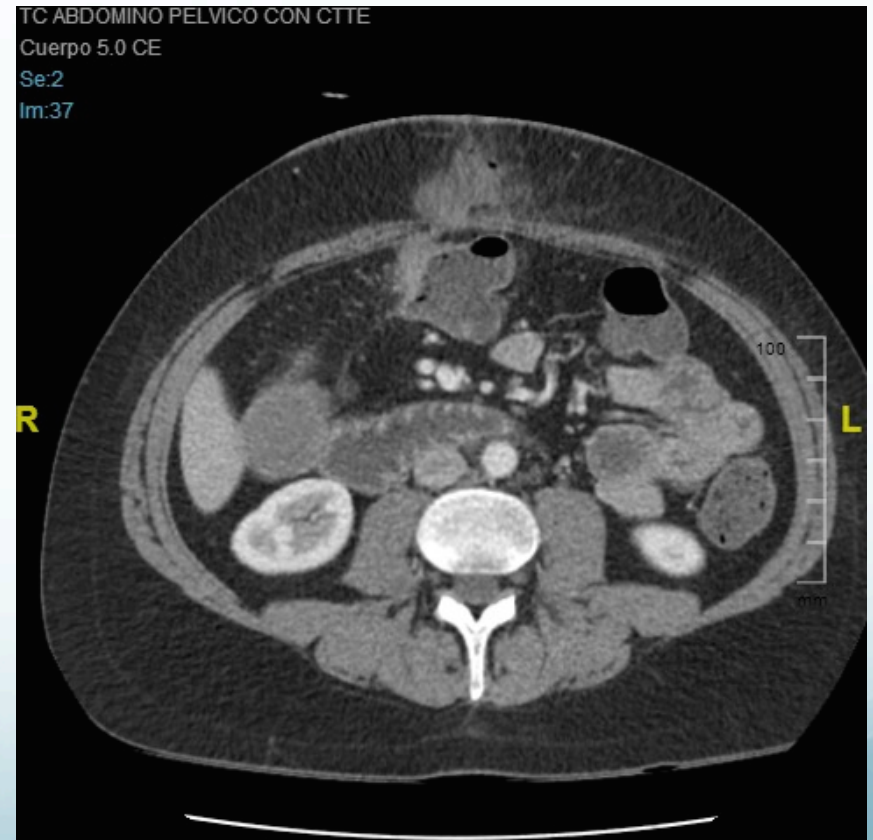
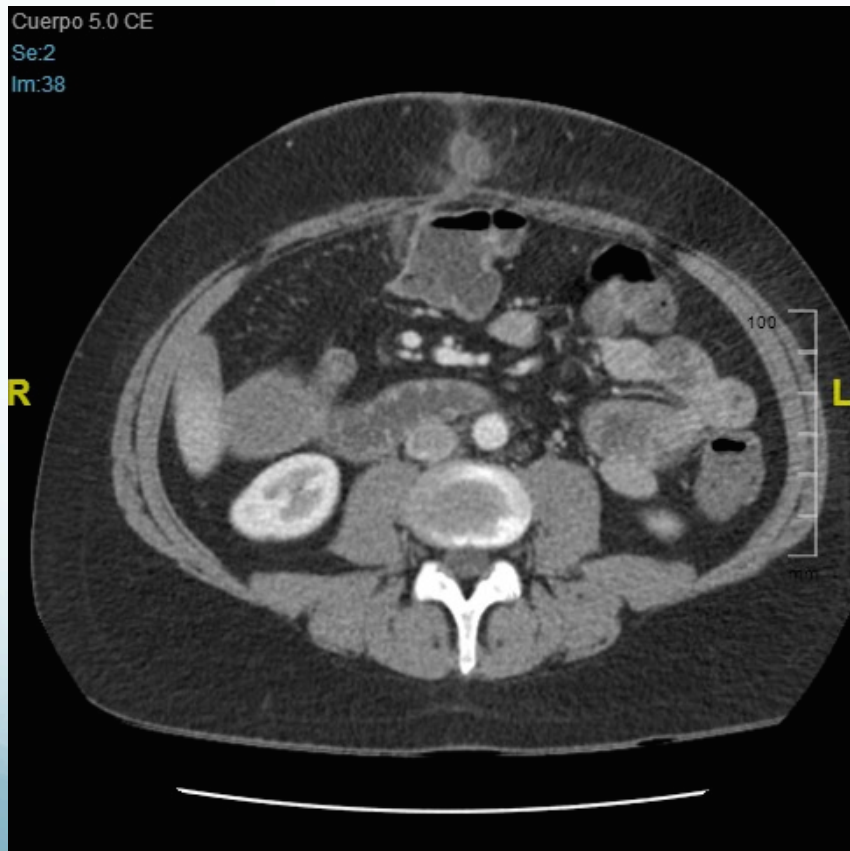- **Motivo de consulta:** dolor abdominal de reciente aparición en paciente con enfermedad de Crohn.
- **Antecedentes personales:** alergia a vancomicina, no DM, no HTA, no DLP. Ex fumador desde hace 7 meses de 2 paquetes al día desde los 13 años. EC ileo-cólica con patrón fistulizante diagnosticada en 1998. Resección ileal y hemicolectomía derecha en 2011. Varias recurrencias postquirúrgicas en los últimos años a pesar de tratamiento con prednisona, adalimumab y azatioprina.

- **Enfermedad actual:** hombre de 37 años que acude a urgencias por dolor abdominal de dos días de evolución. No fiebre. No otros síntomas digestivos.
- **Exploración física:** sin alteraciones excepto dolor a la palpación en región infraumbilical coincidiendo con masa abultada con eritema y calor. No signos de irritación peritoneal, no masas ni megalias. Peristaltismo conservado.

- **Pruebas complementarias:**

- ✓ Analítica: PCR elevada, leucocitosis y neutrofilia.

- ✓ TAC ABDOMINO PELVICO:



Se observa colección inflamatoria abdominal en tejido celular subcutáneo con gas en su interior debido a una fístula de asa intestinal.

- **Diagnóstico:**

Absceso de pared abdominal en paciente con EC ileo-cólica con patrón fistulizante.