

Caso clínico

Rocío Prieto Estévez

Motivo de la consulta

- Mujer de 59 años que consulta por espasmos musculares, astenia, náuseas, confusión y somnolencia excesiva.

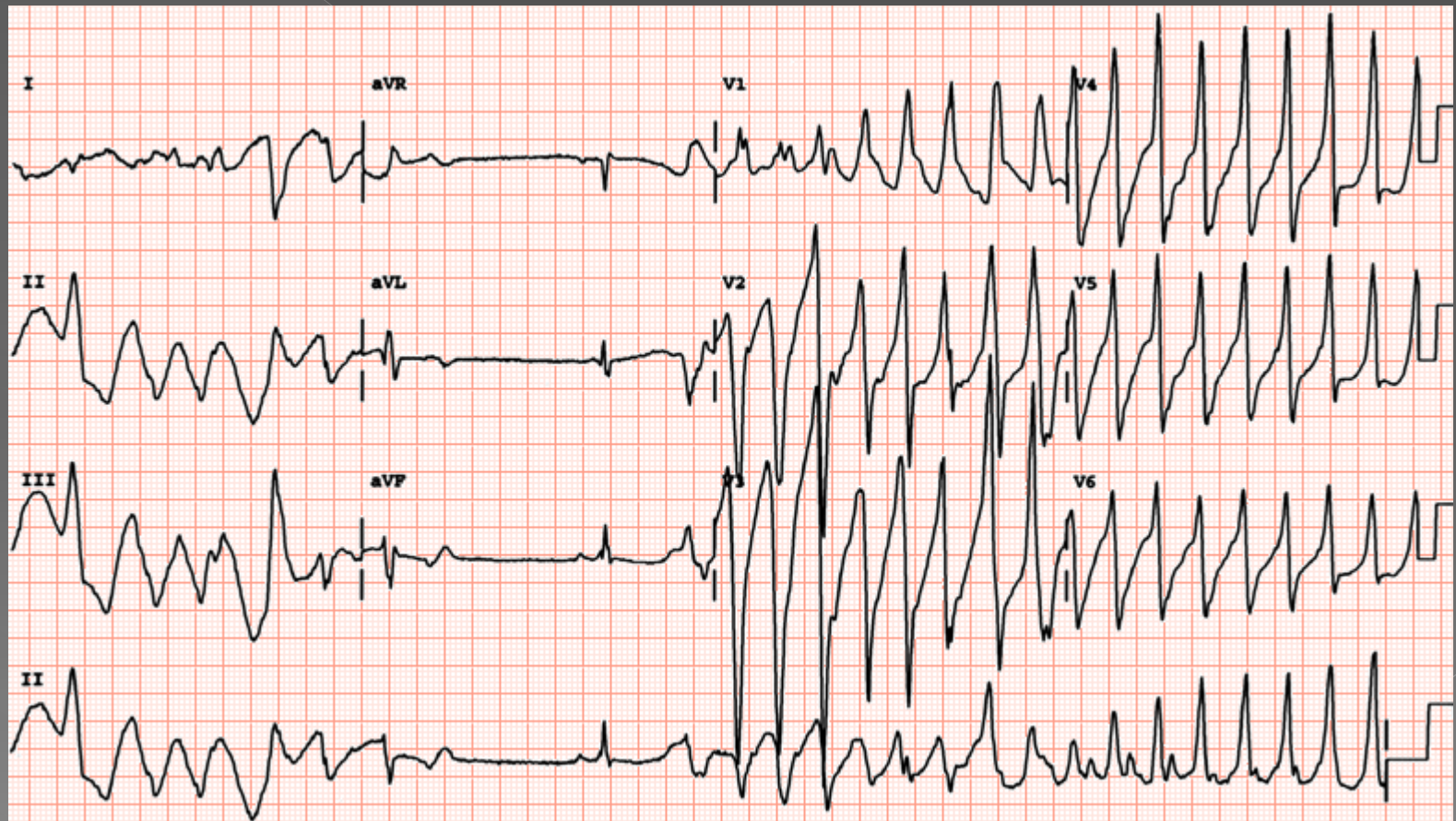
Antecedentes personales

- No RAM. HTA. No DM. No DLP. No hábitos tóxicos.
- Hernia de hiato.
- Osteogénesis imperfecta.
- Osteoporosis.
- Malformación de Arnold-Chiari tipo I.
- Bronquiectasias.
- Anemia ferropénica.
- Diverticulosis.
- Hipercalcemia secundaria a adenoma paratiroideo.
- IQx: Seis intervenciones en ambas caderas secundarias a fracturas. Ooforectomía derecha.
- Situación basal: dependiente parcial para ABVD, camina con ayuda de muletas.

Enfermedad actual

- Mujer de 59 años que ingresa procedente de urgencias por hipercalcemia severa.

ECG



- Dx: torsade de pointes por hipercalcemia severa secundaria a adenoma hiperparatiroideo.

