Diagnóstico a primera vista

Talleres Integrados III
(curso 14/15)

Yolanda Rico Ramírez

Caso clínico

- Varón 60 años, acude a consulta de **neumología** remitido desde hematología por poliglobulia a estudio (se sospecha que sea secundaria a **EPOC**). Se encuentra asintomático, leve aumento de expectoración.

Entre los AP destaca

- DM II descontrolada
- **Fumador 40 a/paquete, ahora ha reducido su consumo a 4 cigarrillos/día.**
- **Disnea** de esfuerzos moderados y **tos habitual** con cierta expectoración.

Se realiza una espirometría (**patrón obstructivo moderado**: FVC 91%, FEV1 76%, FEV1/FVC 86%) y una rx. tórax en la que se observa un **infiltrado en lóbulo superior izquierdo**.

Por lo que se decide ampliar el estudio con el siguiente TAC:

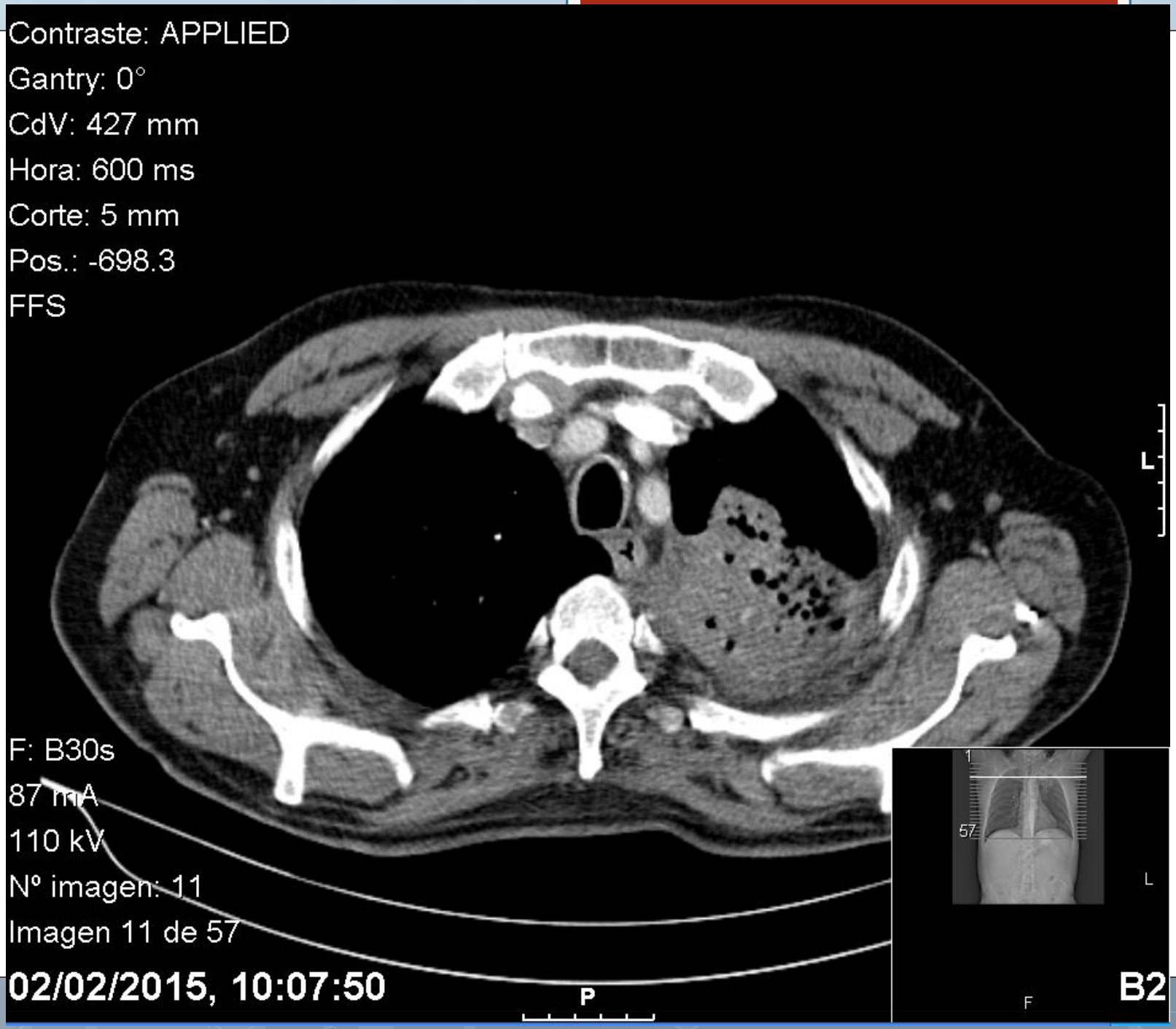
Contraste: APPLIED
Gantry: 0°
CdV: 427 mm
Hora: 600 ms
Corte: 5 mm
Pos.: -698.3
FFS
L
F: B30s
87 mA
110 kV
Nº imagen: 11
Imagen 11 de 57
02/02/2015, 10:07:50
P
1
57
L
F
B2

Contraste: APPLIED
Gantry: 0°
CdV: 456 mm
Hora: 600 ms
Corte: 3.5625 mm
Pos.:
FFS
F: B70s
109 mA
110 kV
Nº imagen: 25
Imagen 25 de 54
02/02/2015, 10:07:53
B9
H
R
L
F
L

Hallazgos

- Se observa un área de **condensación** parenquimatosa situada en lóbulo superior izquierdo. En su interior existen pequeñas zonas radiolúcidas que impresionan de **cavitación**.

Diagnóstico diferencial

- Lesión tuberculosa (la DM descontrolada que padece aumenta la sospecha pues recientemente se ha observado una gran asociación entre ambas).
- Cáncer pulmonar (importante hábito tabáquico).
- Se realiza fibrobroncoscopia + biopsia que confirma: Ca. escamoso