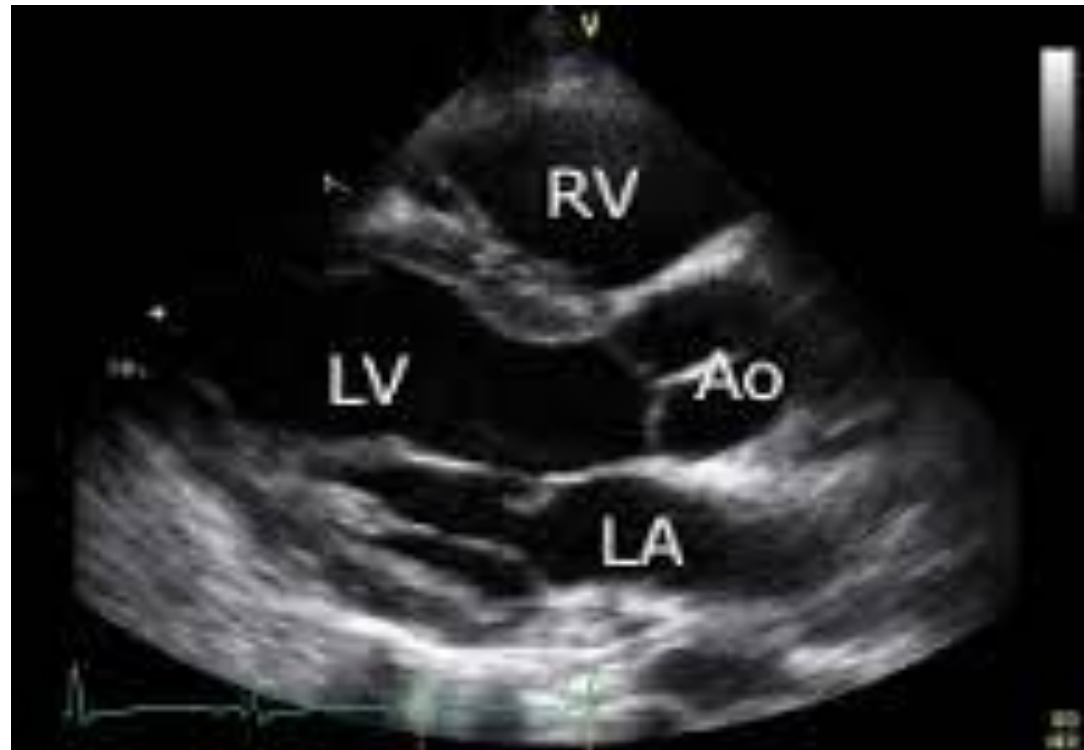

TALLERES INTEGRADOS III

Caso Clínico Cardiología



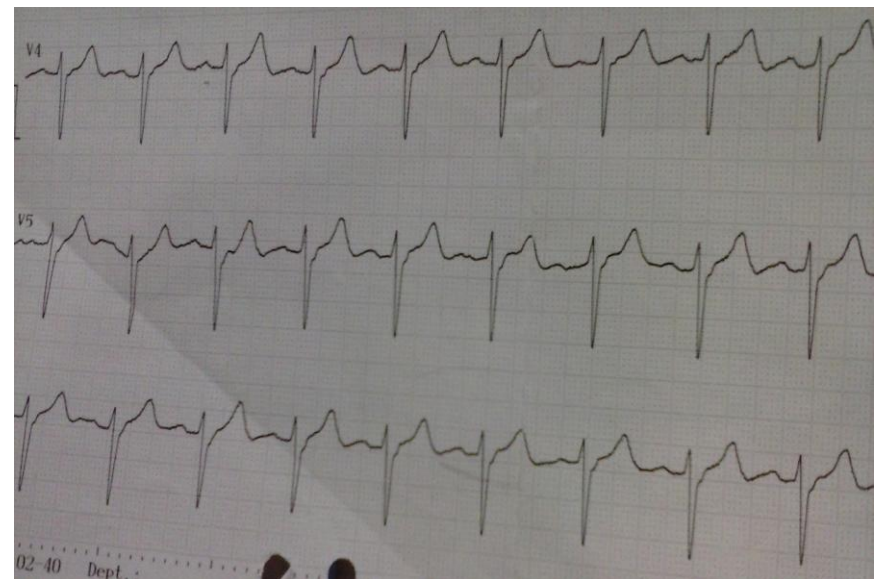
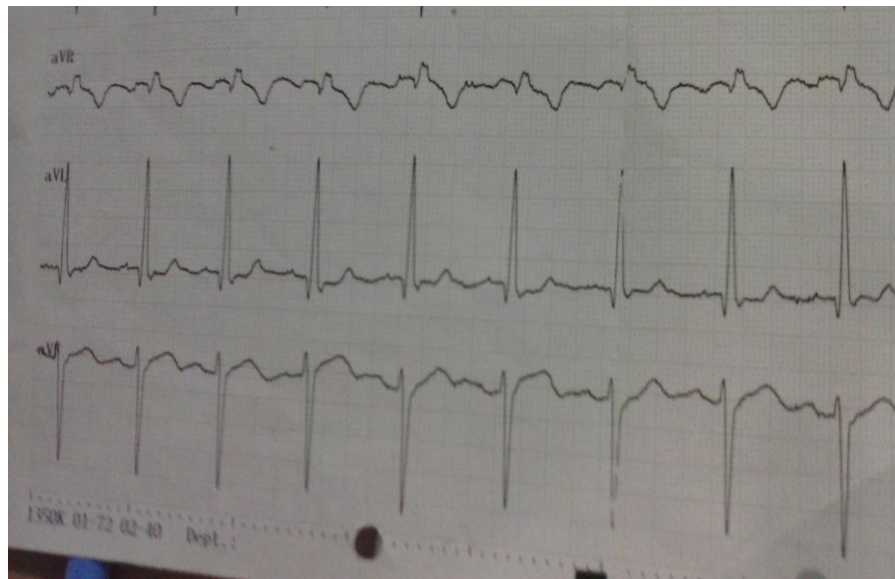
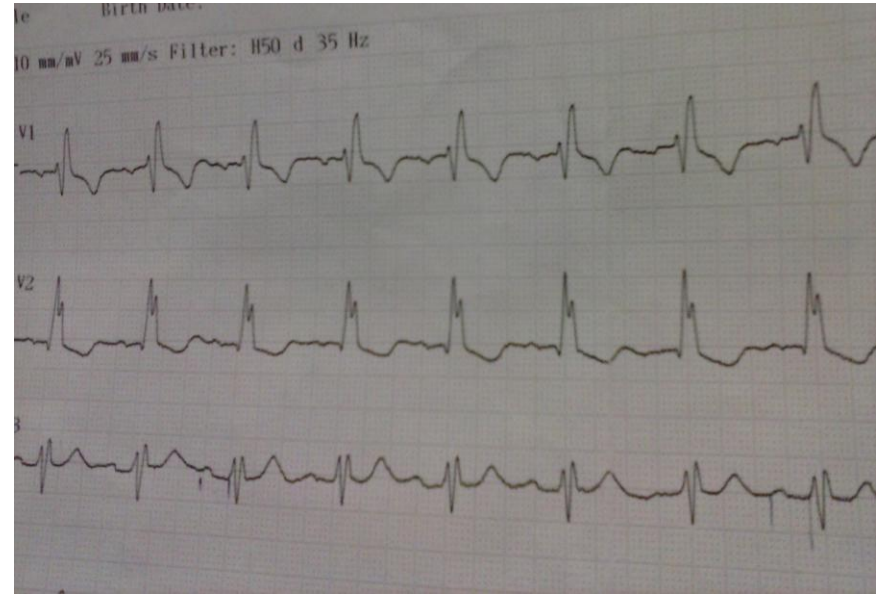
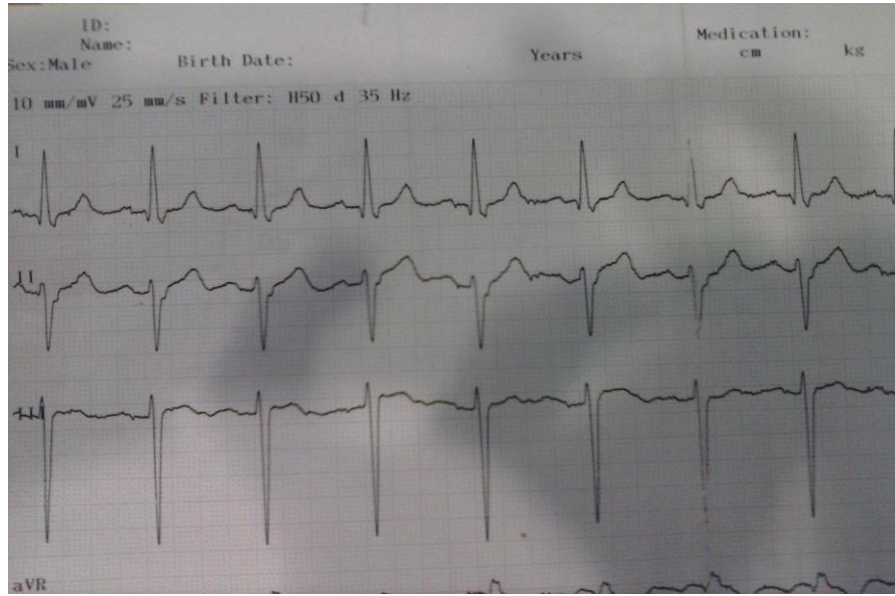
Irene Navarro Vicente (exp:320)

IVº Grado Medicina

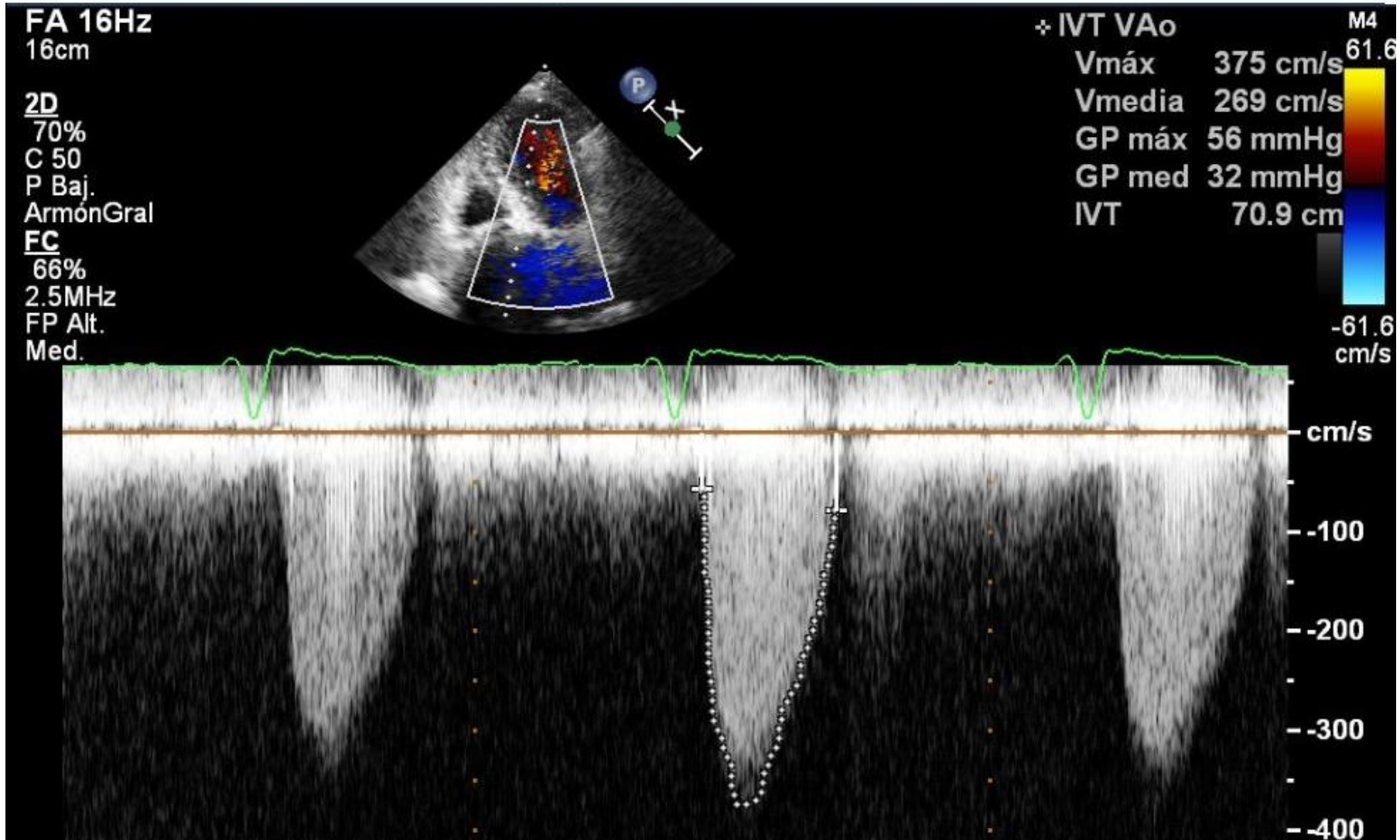
MOTIVO CONSULTA

- Mujer de 82 años que se cae en su domicilio (**Pérdida brusca de conocimiento**)
- No episodios previos
- No disnea habitual
- BEG, CyO, NC NH NN. Tª 36°C FC 82lpm Sat.O₂ 94 TA 145/65
- No irritación meníngea. No rigidez nuca. RCP y ROT. Marcha normal
- ACP: **soplo aórtico**
- **AS**
 - BQ CK=554
 - Hemograma 136000 leucos, 89,5% neutrófilos
- **TC craneal** sin contraste
 - Hematoma p. blandas frontal. No sangrado IC. No DLM

ECG



ECOCARDIOGRAMA(Doppler color)



HALLAZGOS

ECG: Bloqueo trifascicular


- Bloqueo de rama derecha (derivaciones anteriores)
- Bloqueo AV1º
- Hemibloqueo anterior (r.izda)

ECOCARDIO: Estenosis aórtica

- Soplo de regurgitación
- Soplo sistólico foco aórtico a la EF

Síncope cardiogénico

- Estenosis aórtica
- Bloqueo trifascicular



Dos posibles etiologías del cuadro