

Talleres Integrados III 2014-2015

Diagnóstico a primera vista



Virginia López Barbero

Motivo de consulta

- **Mujer de 68 años con tetraparesia flácida.**
- Hace 4 días empezó a notar pérdida de fuerza en MMSS y después en MMII.
- Dolor de espalda generalizado.
- Sensibilidad conservada.
- Arreflexia aquílea, estilorradaial y bicipital, bilateral.
- Sin alteración de esfínteres.

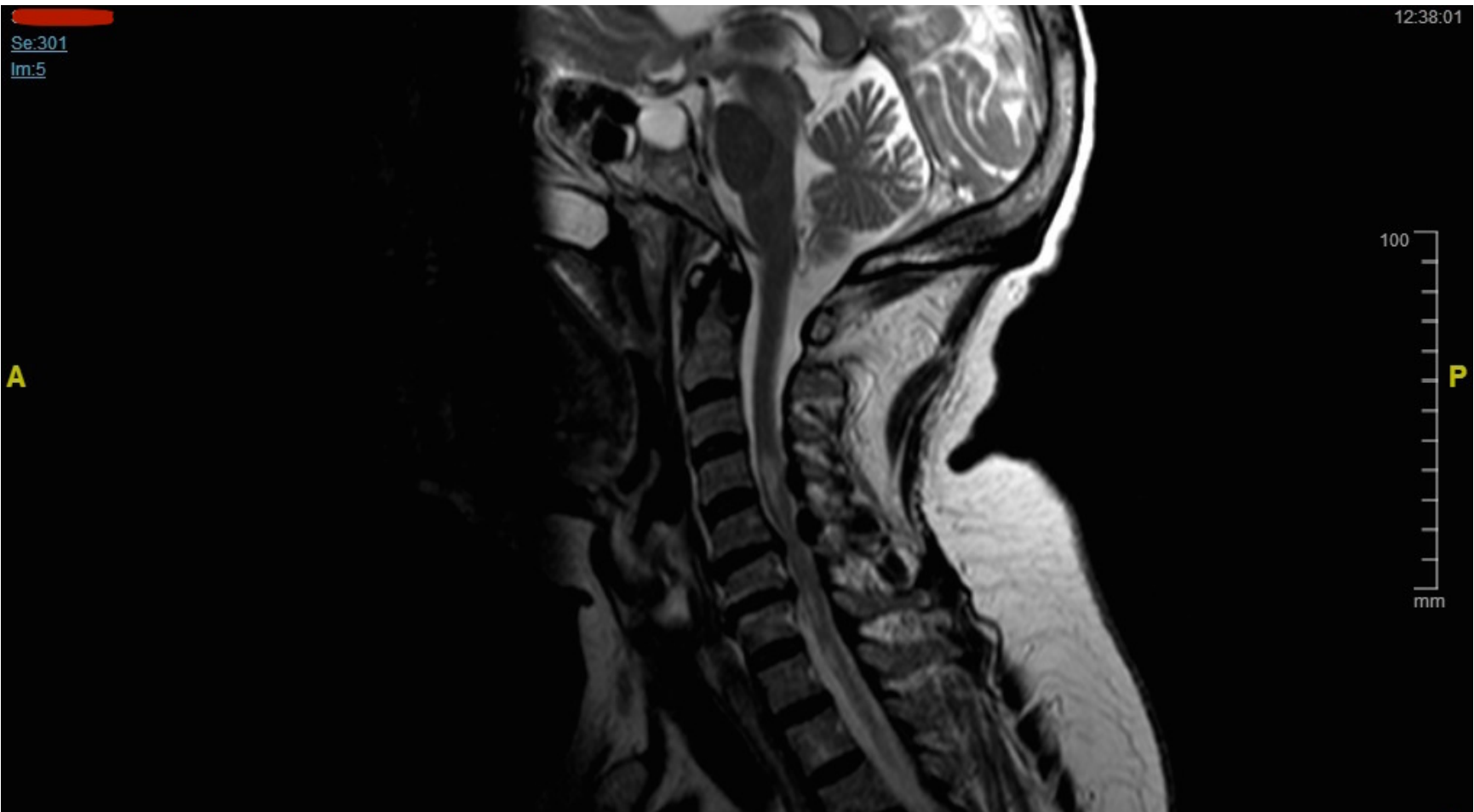
Se:301
Im:5

12:38:01

A

P

100
mm

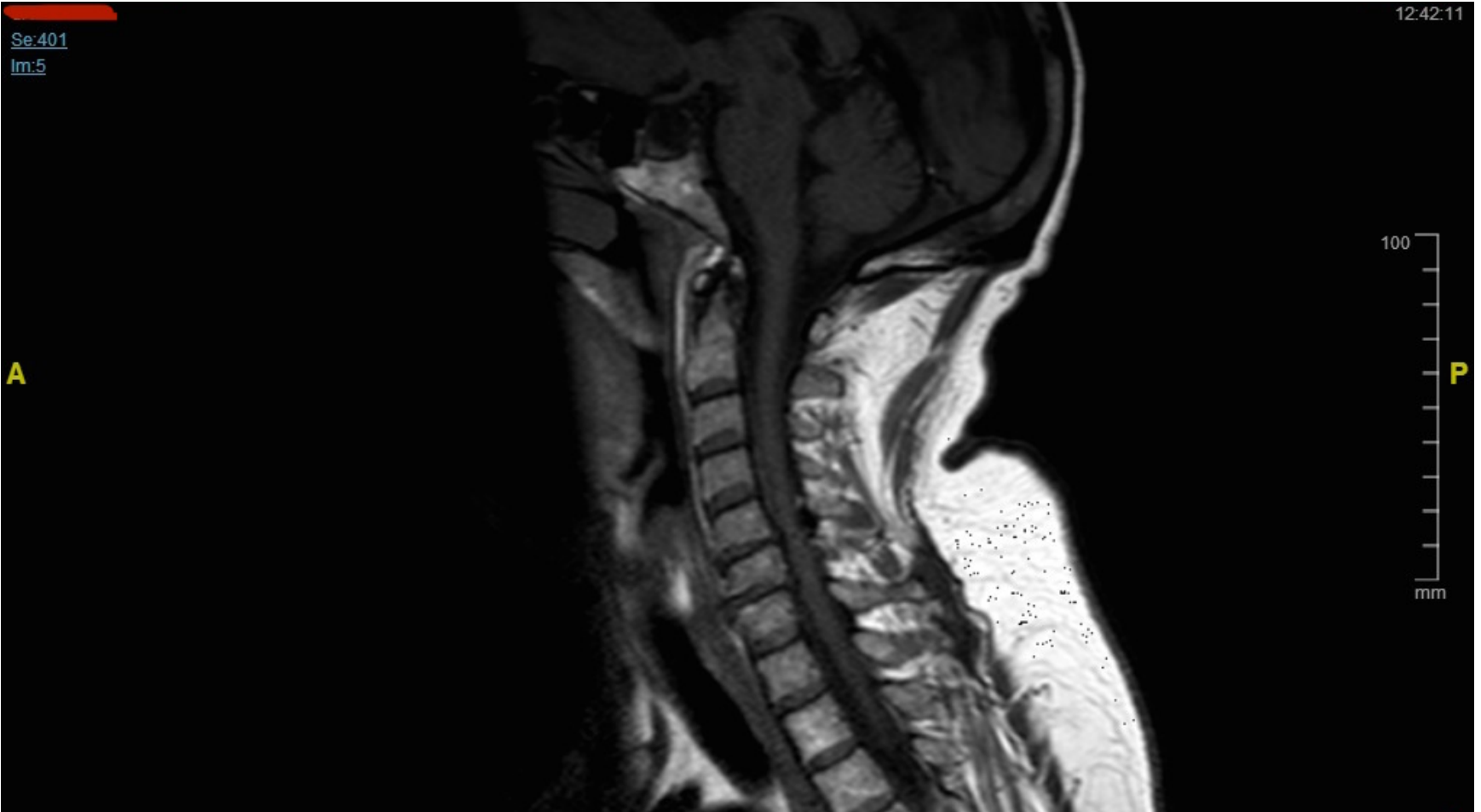


Se:401
Im:5

12:42:11

A

100
P
mm



Diagnostico

Mielopatía compresiva cervicoartrósica C5-C6-C7.

- RM T2/T1: protusión disco-osteofitaria posterior C5-C6 y protusión discal posteromedial C6-C7 que causan estenosis del canal que comprime el cordón medular.
- Hallazgo accidental de posible síndrome de silla turca vacía.