

Talleres Integrados III 2014-2015

Diagnóstico a primera vista

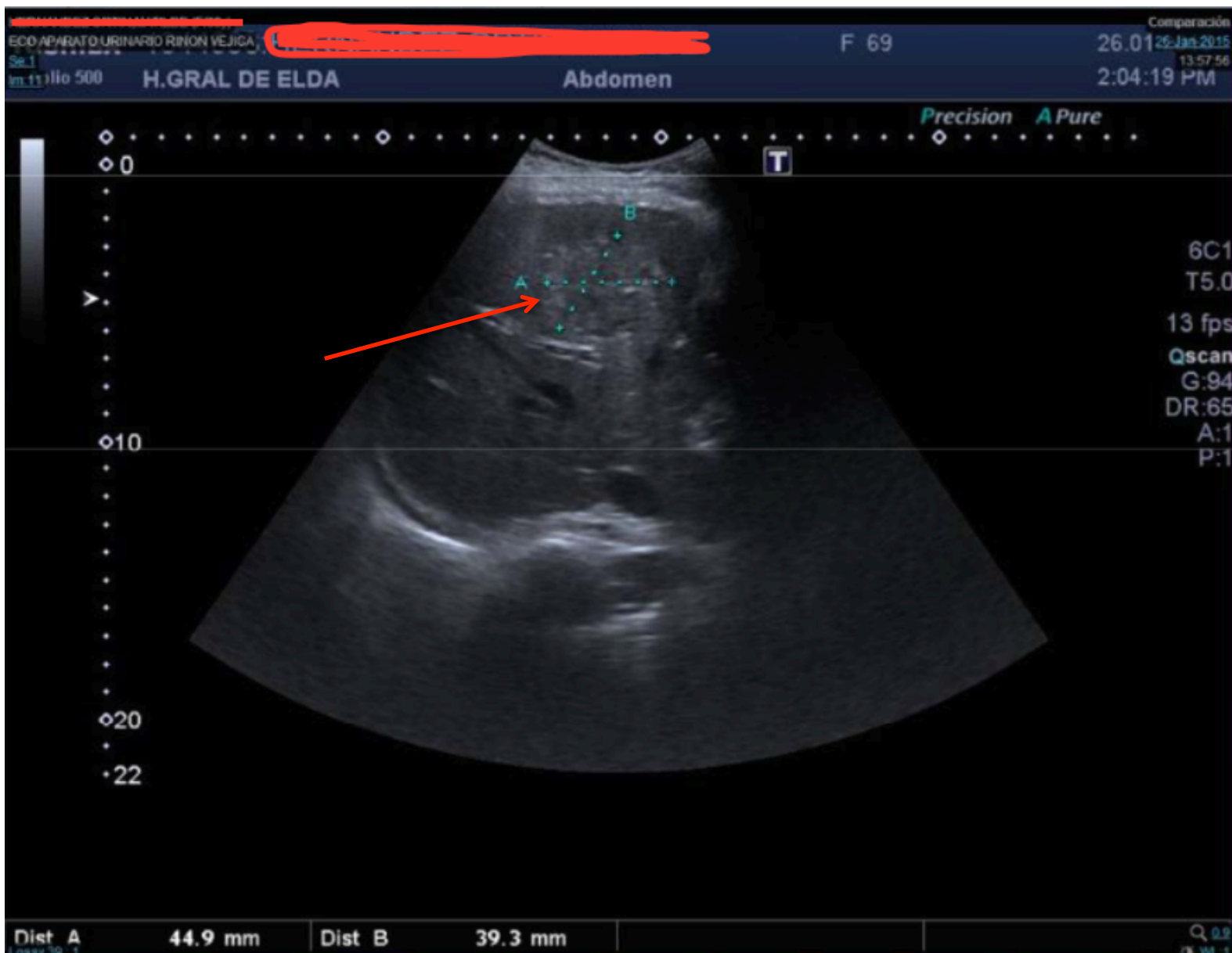


Virginia López Barbero

- **MC:** mujer de 69 años que acude por **taquicardia sinusal y escalofríos** de 2 semanas de duración.
- Estando en Urgencias sufrió una **hipotensión que requirió de aminas vasoactivas** e infusión de RL.
- **AP:**
 - Diverticulosis, 3-4 deposiciones/día, a veces líquidas.
 - Tuberculosis intestinal y ganglionar en su juventud, curada.
 - De joven vivía con animales, desde hace 8 años tiene un perro.
 - Tto: valsartan + amlodipino + hidroclorotizazida, diazepam, omeprazol, simvastatina, capsaicina, paracetamol
- EF: normal

Pruebas complementarias

- Resultados de la analítica de Urgencias:
 - **Leucocitosis con neutrofilia (17300/mm³, 89%).**
 - Hb 9,7 g/dL.
 - Hto: 31%.
 - Plaquetas 130.000/mm³.
 - **PCR: 264 mg/dL. (<5)**
 - **Procalcitonina: 158 ng/ml. (<0,5)**
 - Potasio 2,6 mmol/L.
 - **GOT: 107 UI. (10-40)**
 - **GPT: 67 UI. (7-40)**
- Radiografía de tórax: derrame subpleural derecho, atelectasias laminares basales bilaterales.



TC ABD CON CTTE

Se.2

Im.34

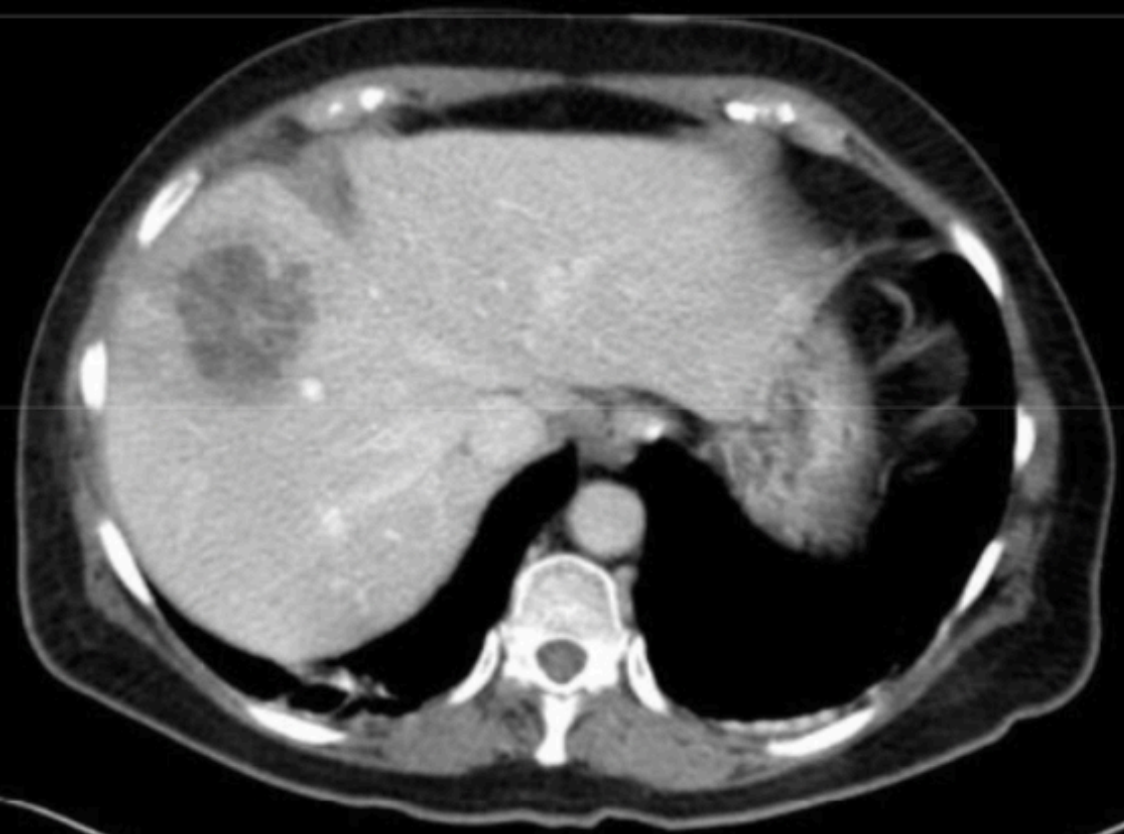Primario

25-Jan-2015

A

R

L



Diagnóstico

- **Absceso hepático:**
 - Ecografía: lesión hipoecoica, heterogénea, de 36x39 mm, en segmento 8, sugerente de absceso o proceso flemonoso.
 - TAC con cte: imagen compatible con absceso hepático en segmento 4, de aproximadamente 4 cm
- **Se complicó y causó un shock séptico.**