

TALLERES INTEGRADOS III

2014-2015

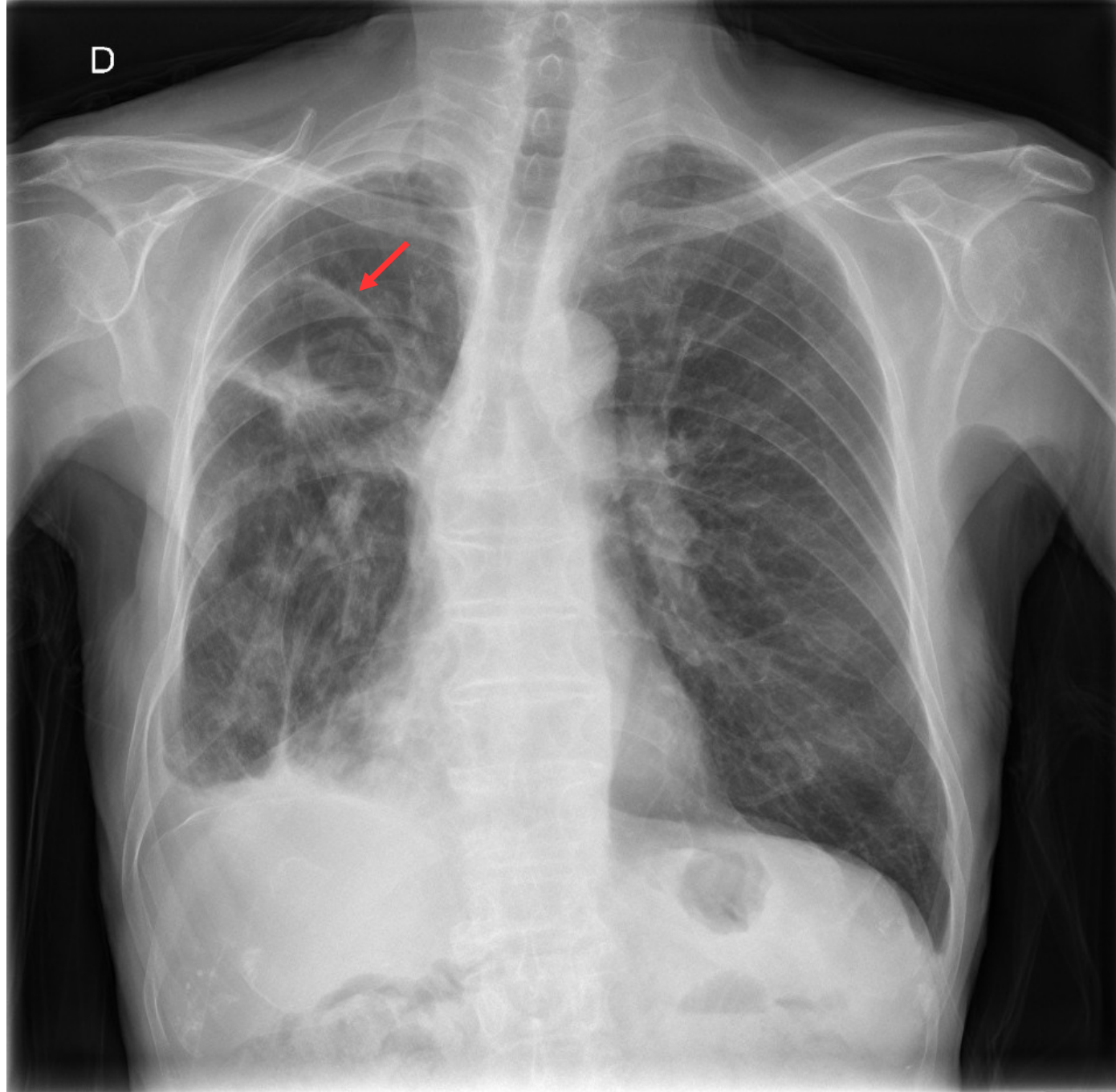
DIAGNÓSTICO A PRIMERA VISTA

Antonio Palomares Konzok, DNI 48364823-D, EXP 317

CASO 1

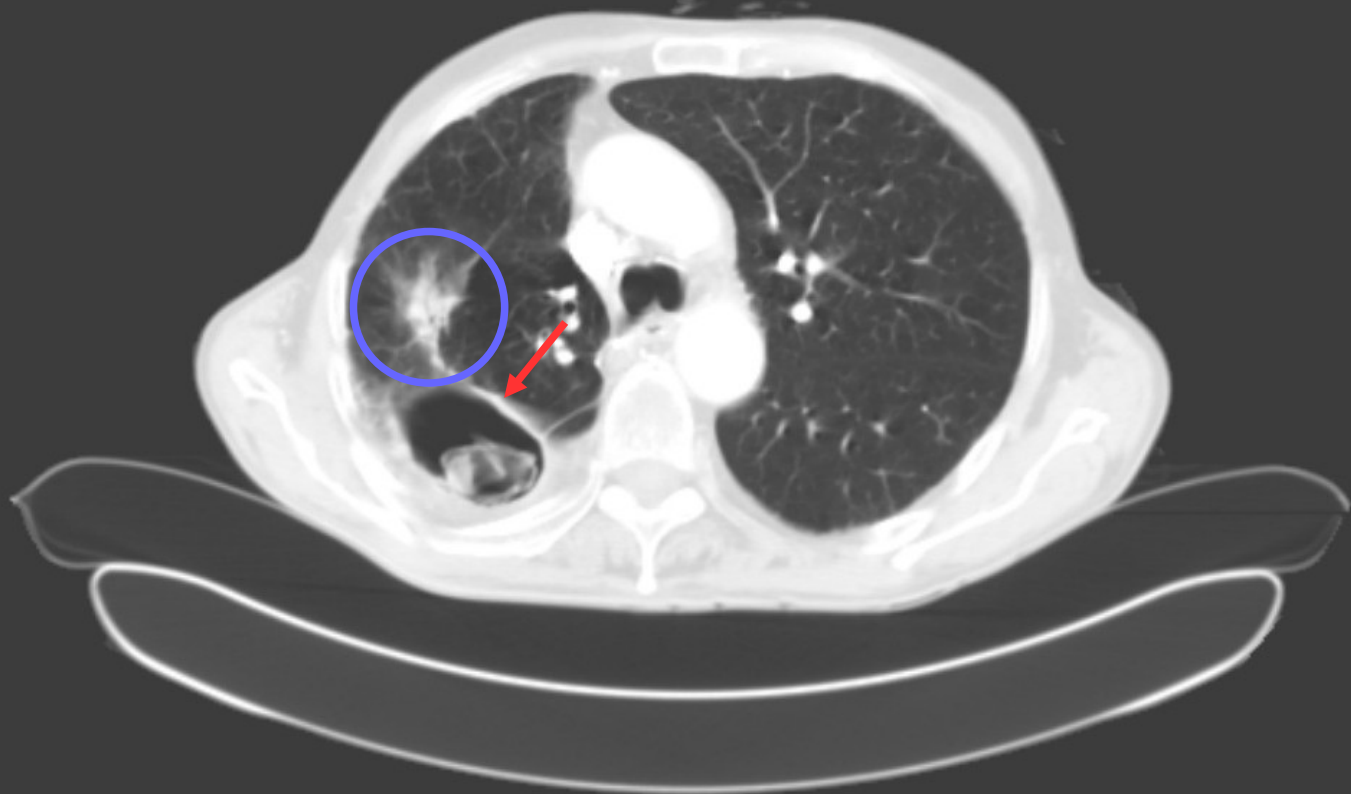
- ANTECEDENTES

- Varón de 76 años
- EPOC (exfumador con 48 años/paquete acumulados)
- Tos y disnea de esfuerzo crónicas
- Neoplasia maligna en pulmón derecho intervenida en 2003 (lobectomía) sin evidencia de recidiva
- En tratamiento con metrotexato
- Hallazgo casual



D

A



P

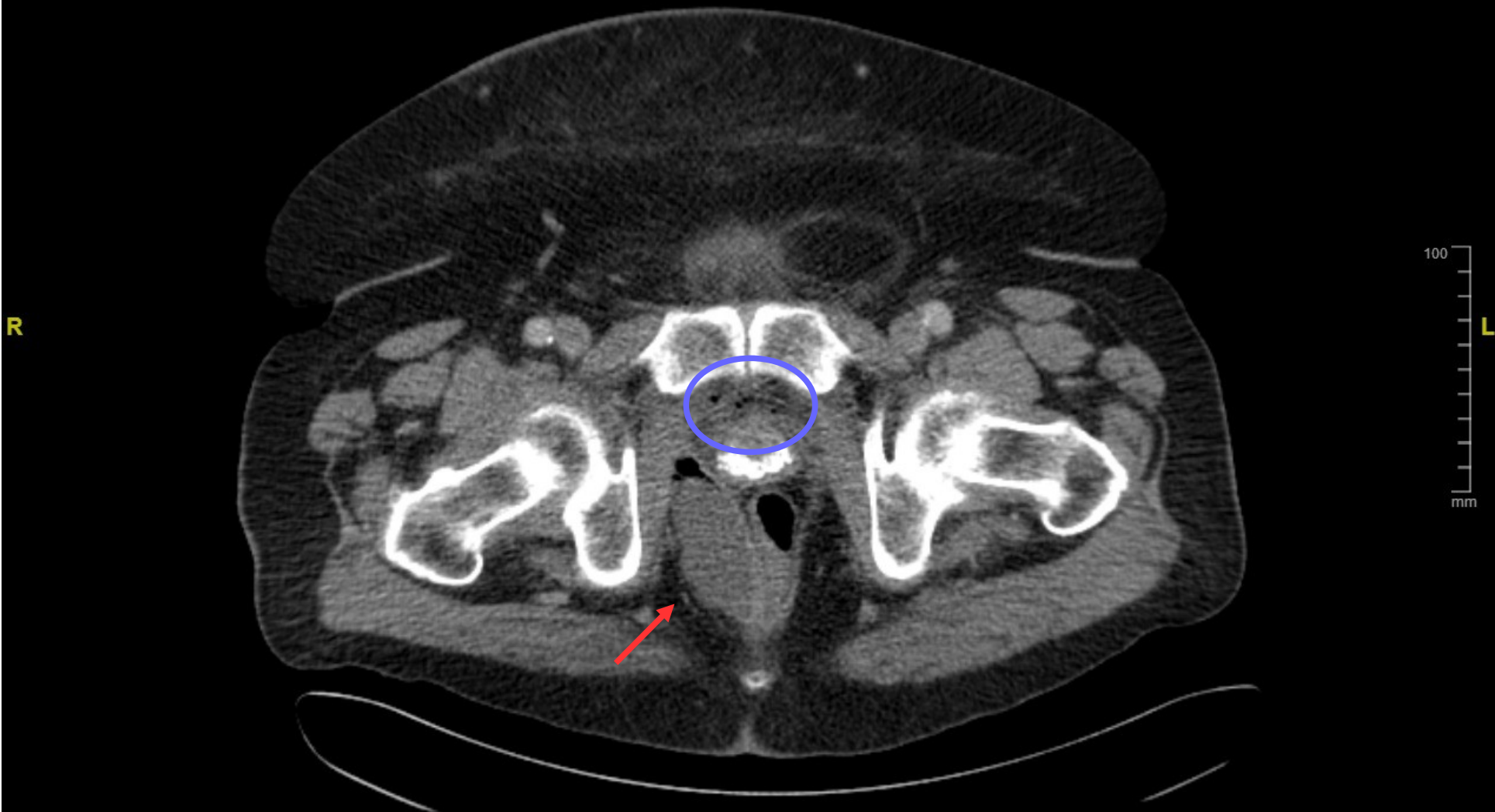
CASO 1

- Soluciones:
 - Flecha: aspergiloma
 - Círculo (opcional): aspergilosis necrotizante crónica

CASO 2

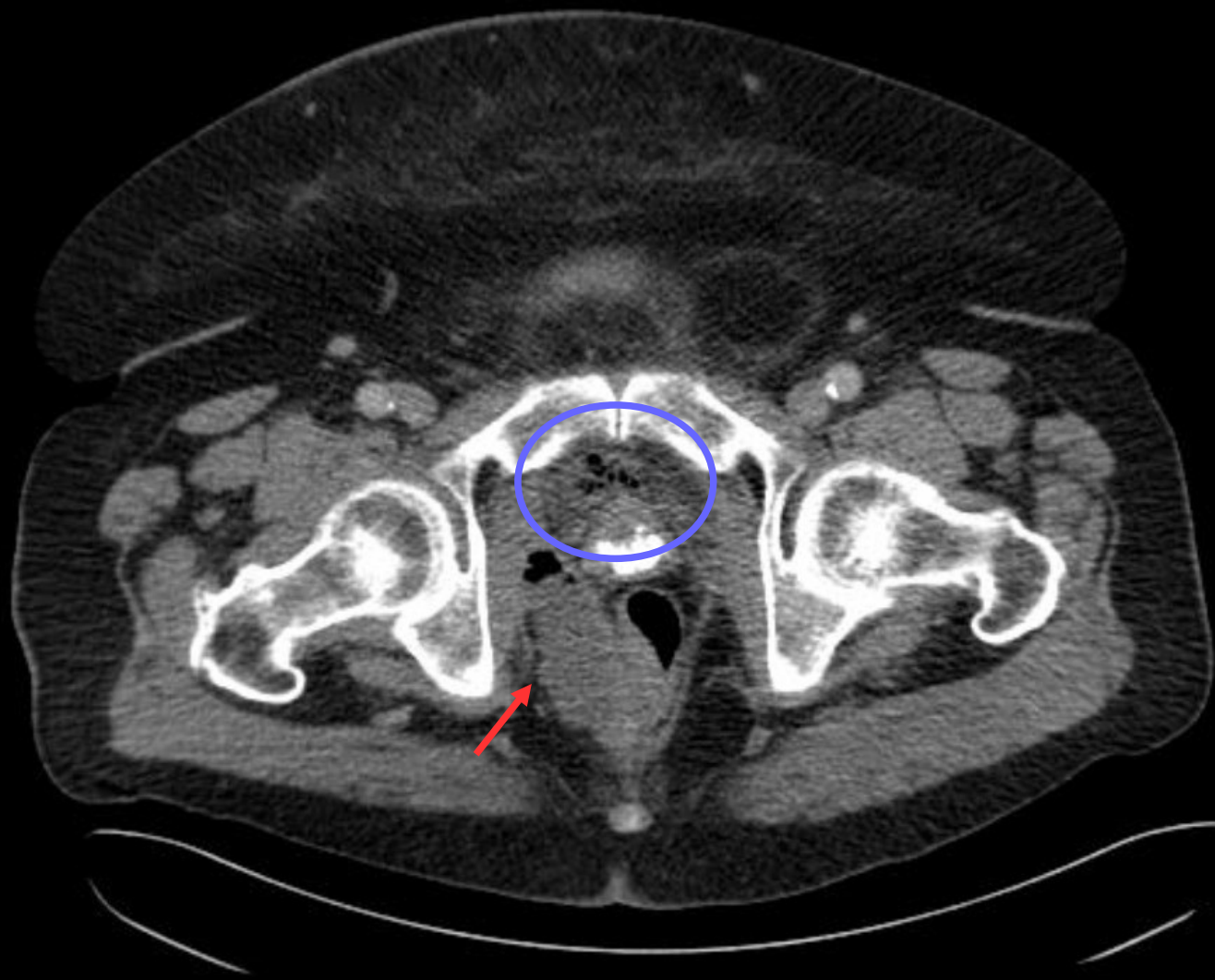
- ANTECEDENTES

- Varón de 74 años que acude por pérdida de fuerza en MMII y mal estado general
- Refiere dolor perirrectal desde hace dos semanas que ha aumentado hasta dificultar la deambulaci3n
- Hemocultivo por cuadro respiratorio asociado:
Streptococcus constellatus

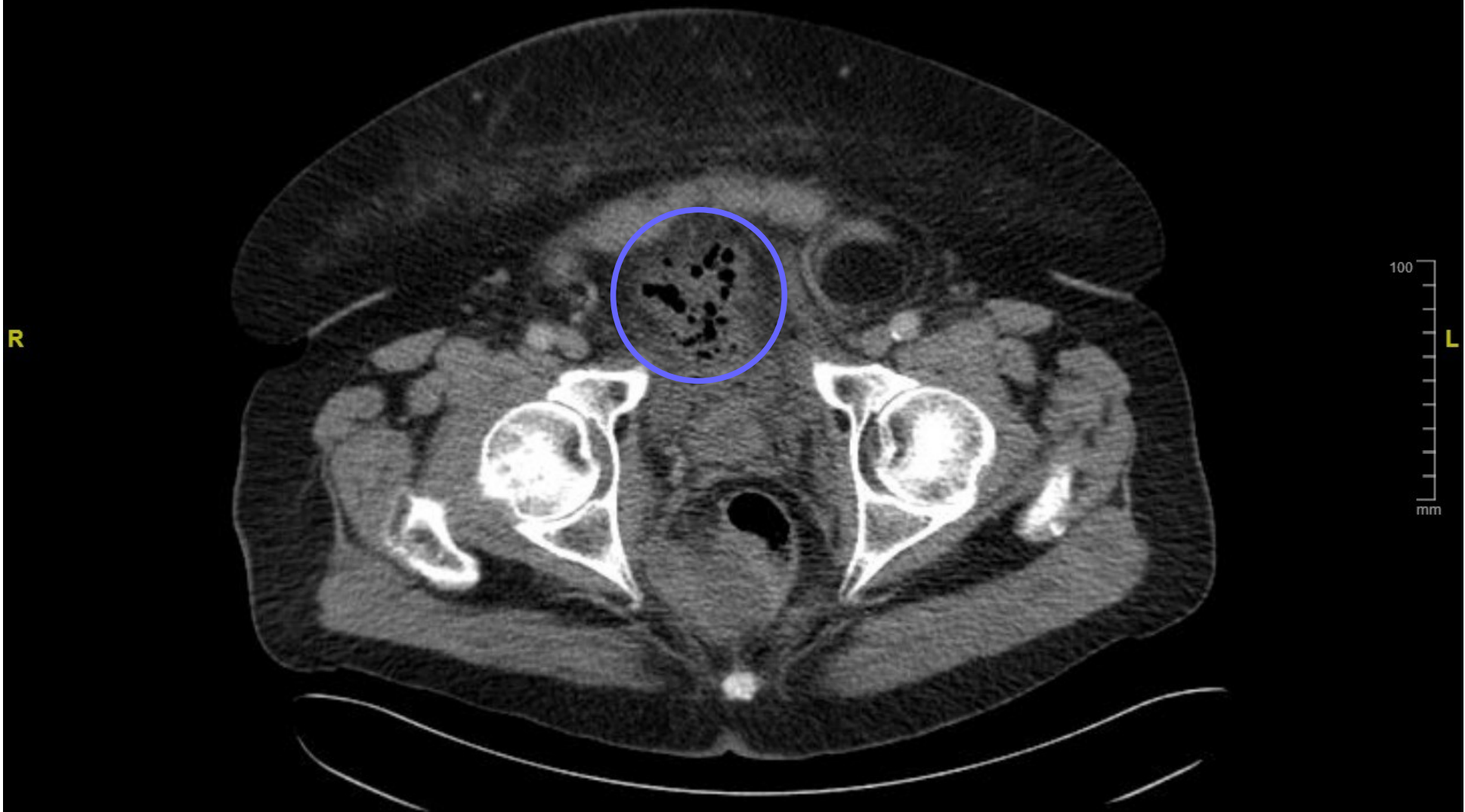


A

R



P



CASO 2

- Soluciones:
 - Flecha: absceso parrarectal derecho → Gangrena de Fournier (infección necrotizante de tejidos blandos; se observa gas en el absceso)
 - Círculo: extensión del gas mediante burbujas hasta el espacio de Retzius (elemento de apoyo para el diagnóstico)