

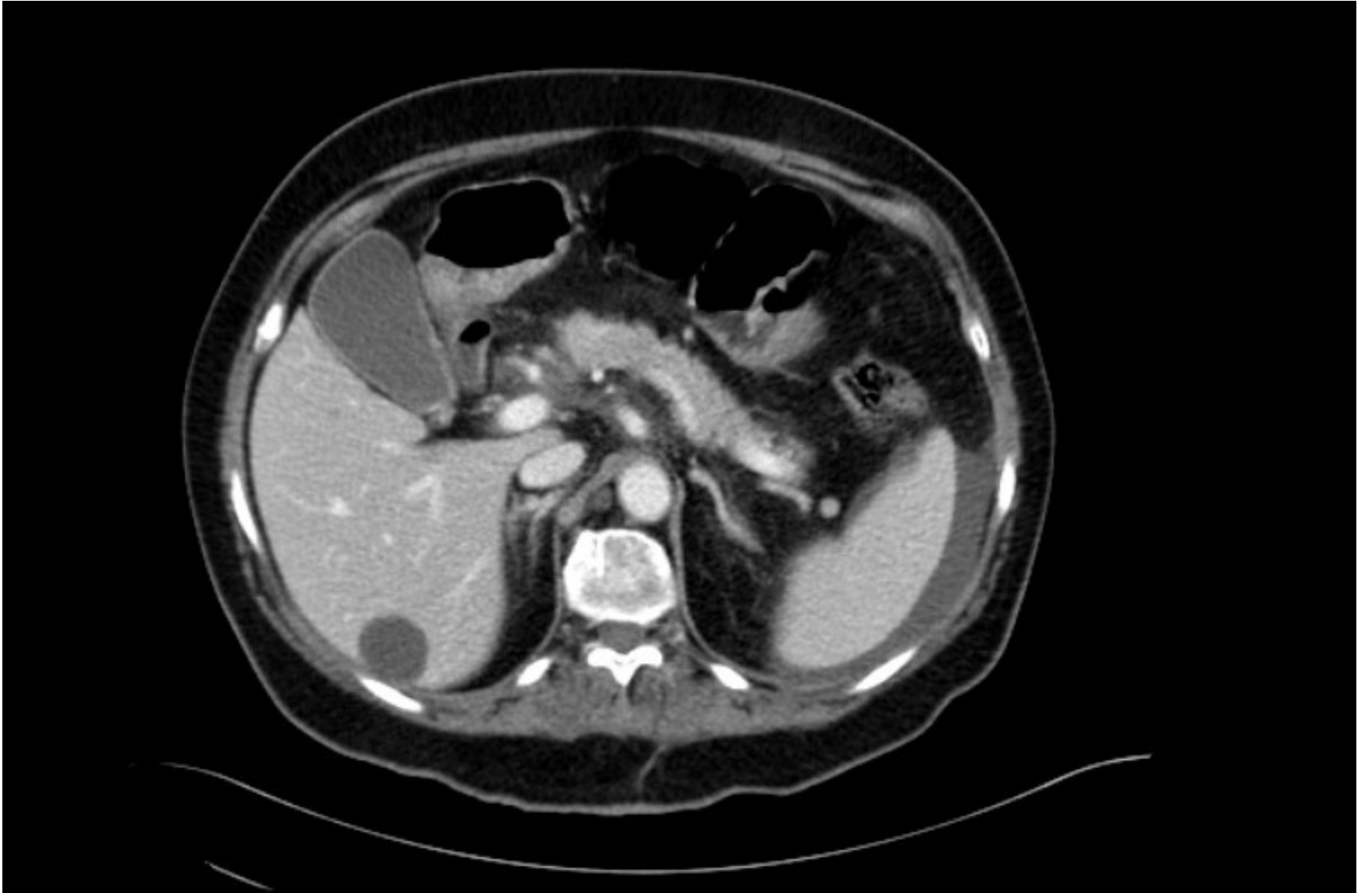TALLERES INTEGRADOS III

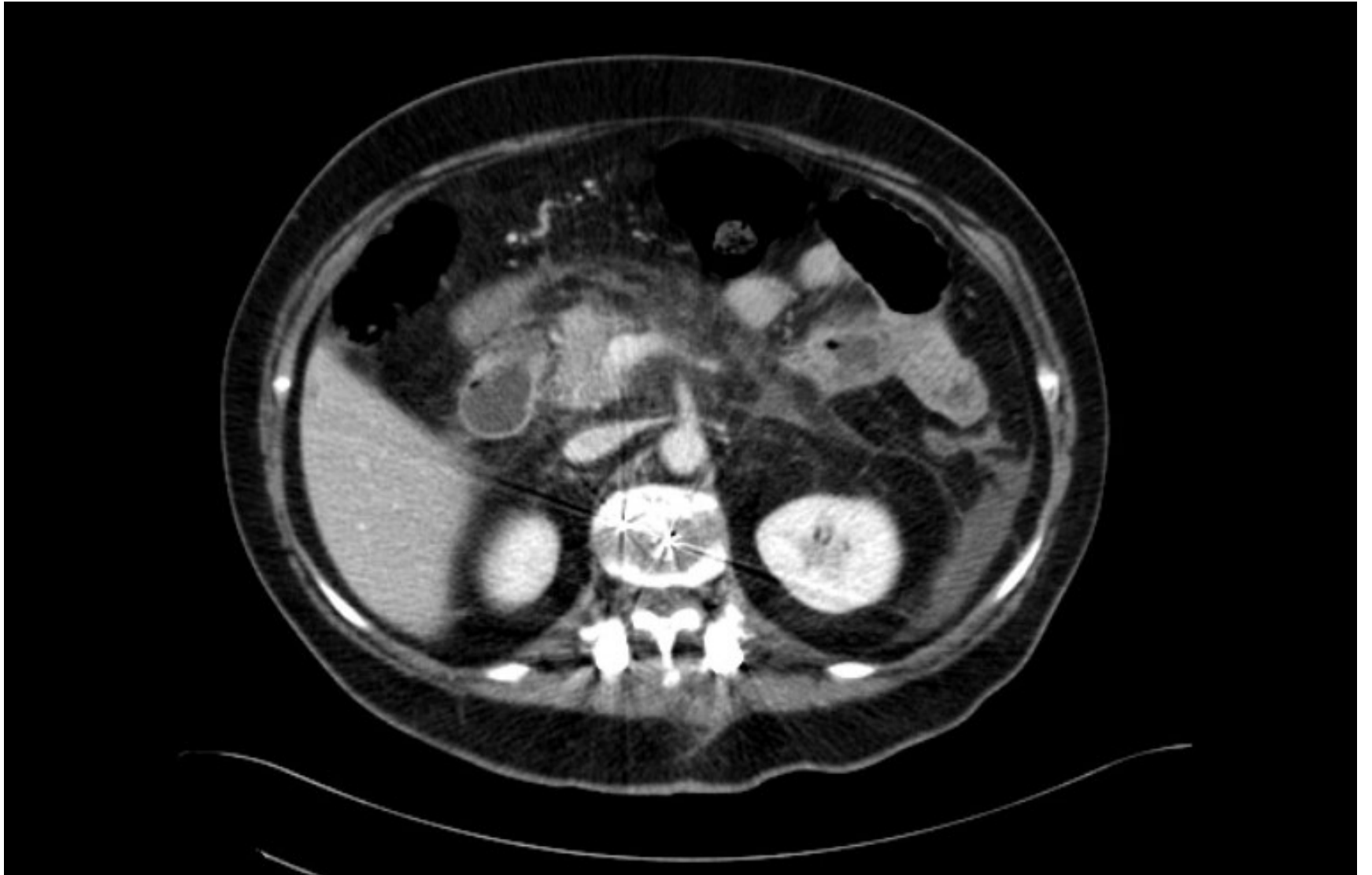
Diagnóstico a primera vista

Cristina Lillo García
NºExp: 410
Curso 2014-2015

Motivo de consulta

- Mujer de 68 años que acude por **dolor abdominal** difuso de mayor intensidad en epigastrio e hipocondrio derecho irradiado a la espalda acompañado de vómitos de repetición oscuros/biliosos.
- No refiere fiebre.
- No hábitos tóxicos.
- Abdomen distendido, blando y depresible, doloroso difusamente a la palpación de mayor intensidad en epigastrio-hipocondrio derecho, no peritonismo.
- En la AS: leucocitos 13'6, neutrofilos 85'2%) resto de hemograma y coagulación normal. **Lipasa > 35000 U/L y Amilasa 2774 U/L.**





Diagnóstico

Pancreatitis aguda de origen biliar

- Páncreas de tamaño normal sin dilatación del conducto pancreático con realce homogéneo sin evidencia de necrosis, se observan colecciones líquidas adyacentes de pequeño tamaño, no se observa afectación vascular, imagen de alta densidad en el infundíbulo de la vesícula biliar en relación a colelitiasis.
- Hallazgo casual: quiste hepático en segmento VII.