



Banco de imágenes

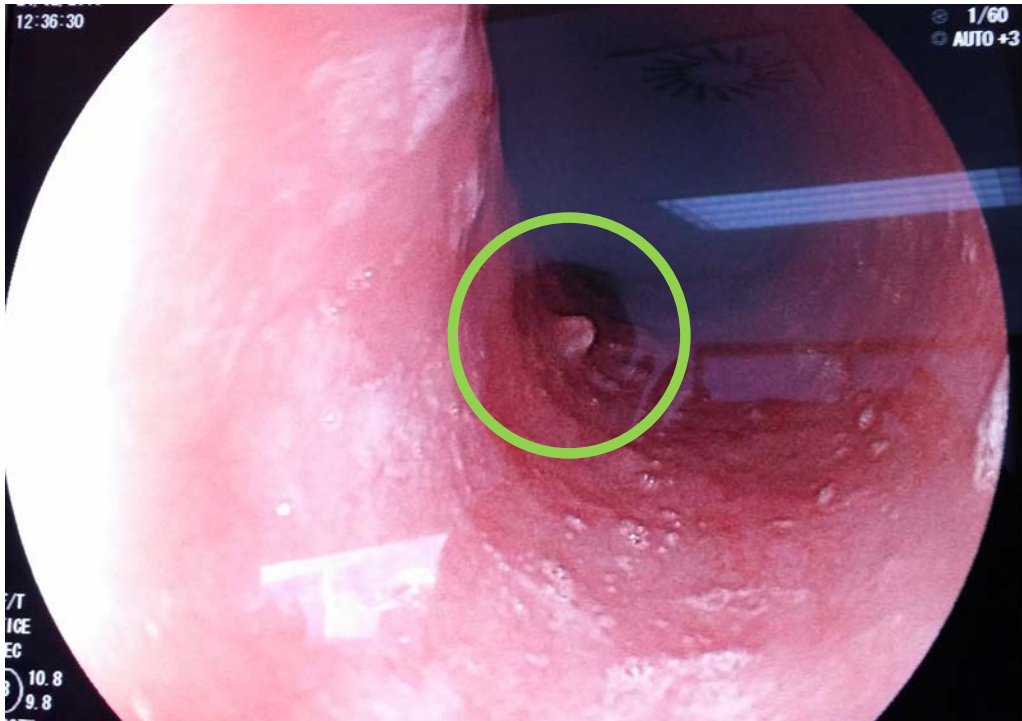
TALLERES INTEGRADOS III

CARMEN ESCUDERO FRESNEDA

CASO CLÍNICO

- ▶ Paciente varón de 32 años que acude por dolor epigástrico postprandial difuso y un episodio aislado de vómito sanguinolento. Como antecedentes, refiere una úlcera gástrica de la que fue intervenido hace 5 años.
- ▶ Se realiza gastroscopia y se evidencian los siguientes hallazgos:

Hallazgos endoscópicos

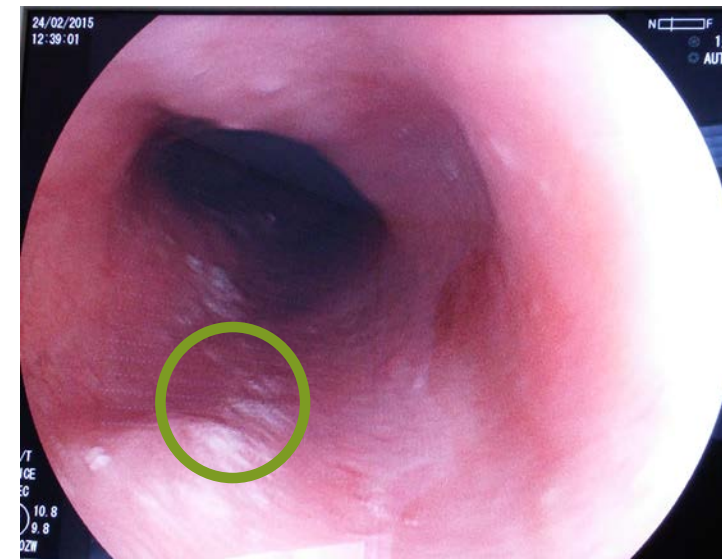
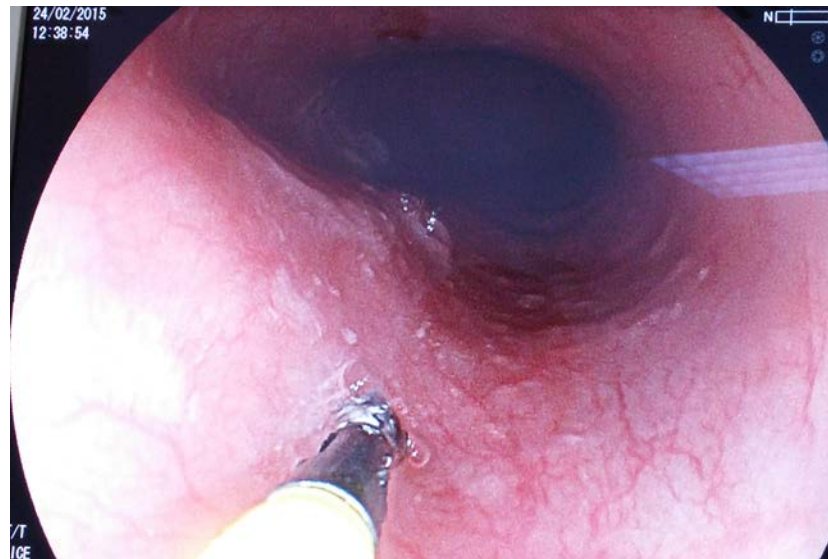
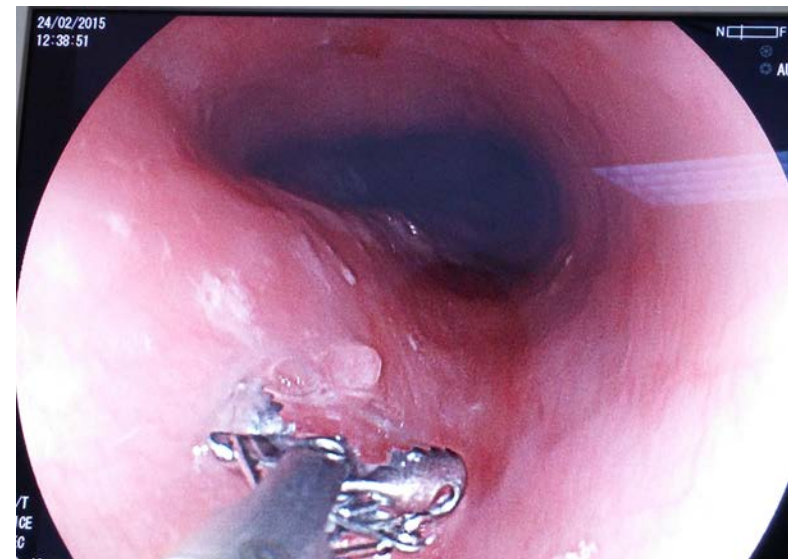
► Hallazgo :

Pólipo sésil esofágico a nivel supracordial, menor de 5 cm. Resto de la exploración sin hallazgos de interés.

Plan de actuación

- ▶ Se decide realizar una polipectomía endoscópica:



Comentario

- ▶ El hallazgo del pólipo es casual y no se considera el factor etiológico de la sintomatología del paciente. Se decide extirpar y enviar a anatomía patológica por protocolo, pero no por sospecha de malignidad.